

## CHAPITRE 51

### Hémorragie digestive

Situations de départ

- 4 Douleur abdominale
- 14 Émission de sang par la bouche
- 60 Hémorragie aiguë

Items, objectifs pédagogiques

#### ITEM 355 – Hémorragie digestive

Rang	Rubrique	Intitulé	Descriptif
A	Définition	Hémorragie digestive haute et basse	
B	Épidémiologie	Connaître l'épidémiologie des hémorragies hautes et basses, en fonction du terrain et des facteurs de risque	
A	Diagnostic positif	Connaître les modes de révélation clinique (hématémèse, méléna, hématochézie, choc hémorragique)	
A	Diagnostic positif	Connaître les éléments du diagnostic d'une hémorragie digestive haute ou basse	Savoir différencier une hématémèse d'une cause extradigestive (hémoptysie, épistaxis) et différencier une rectorragie d'un méléna. Comprendre l'implication de la présence de méléna sur la localisation du saignement
B	Diagnostic positif	Connaître les éléments du diagnostic et les étiologies des hématémèses de l'enfant	
B	Diagnostic positif	Connaître les éléments du diagnostic et les étiologies des hémorragies digestives basses de l'enfant	
A	Étiologie	Savoir que la cause la plus fréquente d'hémorragie digestive haute est l'ulcération gastroduodénale	
A	Étiologie	Connaître les principales causes d'hémorragie digestives	Connaître les principales causes d'hémorragie digestives hautes (ulcères gastroduodéaux, varices)

			œsophagiennes, gastropathie d'hypertension portale, œsophagite) et basses (tumeurs, diverticules, colites, angiodysplasies)
A	Examens complémentaires	Connaître les examens biologiques à réaliser devant une hémorragie digestive	Savoir réaliser un GDS artériel, une numération sanguine/HemoCue et les tests d'hémostase usuels
B	Examens complémentaires	Connaître les indications des examens d'imagerie devant une hémorragie digestive	
A	Identifier une urgence	Connaître les signes de gravité d'une hémorragie digestive haute ou basse chez l'adulte et l'enfant	Évaluer l'abondance d'une hématomèse, rechercher les signes cliniques de choc hémorragique, rechercher des signes de détresse respiratoire
A	Identifier une urgence	Connaître les diagnostics urgents devant une hémorragie digestive basse : invagination intestinale aiguë (basse), diverticule de Meckel	
A	Prise en charge	Connaître et prévenir les principaux facteurs de risque de saignement	Savoir identifier les deux principaux facteurs de risque d'hémorragie digestive haute : médicamenteuses (AINS, aspirine, antiagrégant, anticoagulant) et <i>Helicobacter pylori</i>
A	Prise en charge	Connaître les principes de la prise en charge thérapeutique en urgence des hémorragies digestives et de leurs complications y compris chez le cirrhotique	Savoir initier une oxygénothérapie, un remplissage et se préparer à une transfusion en urgence
B	Prise en charge	Hématémèse de l'enfant : traitement	
B	Prise en charge	Hémorragie digestive basse de l'enfant : traitement	
B	Prise en charge	Connaître la place de l'endoscopie digestive (diagnostique et thérapeutique) dans les hémorragies digestives	Savoir discuter avec les équipes interventionnelles la réalisation d'une endoscopie digestive haute

## ITEM 279 – Cirrhose et complications

### Introduction

- I. Comment diagnostiquer une hémorragie digestive ?
- II. Quelle doit être la prise en charge immédiate ?
- III. Comment faire le diagnostic étiologique ?
- IV. Comment traiter l'hémorragie digestive ?

## Introduction

Ⓐ L'hémorragie digestive se définit par un saignement ayant pour point de départ une partie du tube digestif. On sépare classiquement ces hémorragies en hémorragie digestive haute ou basse selon que leur origine se situe respectivement en amont ou en aval de l'angle duodéno-jéjunal (angle de Treitz après le quatrième duodénum).

Il s'agit d'une cause fréquente d'admission en médecine intensive-réanimation, que ce soit en raison d'une hémorragie digestive abondante à l'origine d'une instabilité hémodynamique, d'une nécessité de surveillance rapprochée devant des comorbidités ou simplement pour encadrer le geste endoscopique dans des conditions sécurisées.

### *Vignette clinique*

Monsieur X., 48 ans, consulte aux urgences pour épigastralgies gênantes depuis quelques jours. Il vous informe que les douleurs cessent cependant après un bon repas et qu'il ne consomme de l'alcool qu'occasionnellement.

Déménageur, il se plaint d'un lumbago invalidant pour lequel il dit prendre de lui-même un traitement efficace. Suite à un syndrome coronarien aigu il y a environ 7 mois, le patient est porteur d'un stent. Son traitement comporte Kardégic® (acide acétylsalicylique), Plavix® (clopidogrel), Tenormine® (aténolol), Tahor® (atorvastatine) et Triatec® (ramipril).

À l'interrogatoire, le patient décrit une douleur épigastrique sans irradiation et qui ne ressemble pas à celle de son infarctus récent. Il dit aussi avoir vomi un peu de sang la veille.

Alors que vous débutez votre *examen clinique*, le patient présente une hématurie importante avec dégradation rapide de son état général au décours. L'examen clinique objective une légère pâleur cutanéomuqueuse. La température est de 37,3 °C. Le patient est calme, cohérent et orienté. L'auscultation cardiopulmonaire est sans particularité. La palpation épigastrique est sensible. La palpation abdominale douloureuse mais sans défense. L'hémodynamique est instable avec une pression artérielle qui chute rapidement à 85/55 mmHg pour une fréquence cardiaque à 84 bpm. La SpO<sub>2</sub> est à 93 % en air ambiant, mais le patient est tachypnéique à 26 cycles/min. Vous notez la présence de quelques marbrures des genoux.

La prise en charge immédiate du patient consiste à la mise en place d'une **oxygénothérapie** pour un objectif de SpO<sub>2</sub> > 95 % et la pose de **deux voies veineuses périphériques**. Le patient est alors scopé.

Les *examens complémentaires* réalisés immédiatement sont :

- une gazométrie artérielle (sous 4 litres/min d'oxygénothérapie aux lunettes) : pH = 7,32, PaO<sub>2</sub> = 67 mmHg, PaCO<sub>2</sub> = 28 mmHg, lactate = 3,8 mmol/l, HCO<sub>3</sub><sup>-</sup> = 20 mmol/l ;
- une radiographie thoracique : sans particularité.

Un ECG (tachycardie sinusale sans autre anomalie) est aussi réalisé ainsi qu'un bilan biologique (NFS, plaquettes, bilan de coagulation, groupe, Rhésus, RAI) dans un deuxième temps.

Le diagnostic étiologique retenu de ce choc hypovolémique est un choc hémorragique sur **hémorragie digestive haute sur probable ulcère gastroduodénal**.

La *réflexion étiologique* est la suivante : pas d'argument en faveur d'un diagnostic différentiel comme une hémoptysie ou une épistaxis déglutie, pas d'argument pour un autre type de choc, pas

d'argument en faveur d'une hépatopathie sous-jacente. Il existe par contre des arguments anamnestiques et cliniques en faveur d'un ulcère digestif : caractérisation de la douleur épigastrique, bi-antiagrégation plaquettaire, probable automédication par AINS.

La prise en charge finale du patient consistera en :

- › un transfert en réanimation devant la présence de signes de gravité ;
- › une intubation oro-trachéale devant cet état de choc pour protection des voies aériennes supérieures et pour réalisation d'une gastroscopie dans des conditions optimales ;
- › un remplissage par cristaalloïdes le temps de recevoir les produits sanguins ;
- › une transfusion de produits sanguins labiles (culots globulaires, éventuellement plasma frais congelé et plaquettes) pour augmenter le taux d'hémoglobine et optimiser l'hémostase ;
- › l'arrêt du traitement antihypertenseur par bêtabloquant (aténolol) qui risque de majorer l'hypotension, IEC (ramipril) qui risque de majorer une potentielle insuffisance rénale aiguë fonctionnelle secondaire au choc hémorragique ;
- › la réalisation d'une gastroscopie dans les plus brefs délais après stabilisation de l'état de choc du patient de manière à réaliser l'hémostase ;
- › la gestion des antiagrégants plaquettaires sera à discuter secondairement.

## I Comment diagnostiquer une hémorragie digestive ?

Deux circonstances peuvent amener à faire découvrir une hémorragie digestive. Il peut s'agir :

- de l'extériorisation de sang par la bouche ou le canal anal ;
- ou bien de l'exploration d'une anémie ferriprive chronique ayant pour origine un saignement méconnu.

Ce deuxième cas est rarement une situation aiguë et correspond généralement à une prise en charge « moins urgente ». Toutefois, il faut garder à l'esprit que le saignement d'origine digestive est la première cause d'anémie par carence martiale chez l'homme et la femme ménopausée et la deuxième chez la femme en âge de procréer (après les saignements d'origine gynécologique).

Le saignement digestif extériorisé peut se présenter sous trois formes :

- l'**hématémèse** : il s'agit d'un vomissement de sang. Elle traduit toujours une hémorragie digestive haute. Il faudra toutefois bien la distinguer de ses deux principaux diagnostics différentiels, que sont l'hémoptyisie et l'épistaxis déglutie ;
- le **méléna** : il s'agit de l'émission par l'anus de sang digéré, noir et fétide (ayant l'aspect du goudron). Il est le symptôme d'une hémorragie digestive dont l'origine est en règle générale (mais pas toujours) située en amont de l'angle colique droit. Attention : chez le patient supplémenté en fer par voie orale, les selles peuvent être noirâtres et rendre le diagnostic plus difficile ;
- la **rectorragie** : il s'agit de l'émission par l'anus de sang rouge vif. Elle est le plus souvent due à une hémorragie digestive basse. Cependant, une rectorragie abondante devra toujours faire rechercher une origine haute qui constitue alors une urgence thérapeutique. À noter que le terme rectorragie est un abus de langage, cela signifiant *stricto sensu* « saignement d'origine rectale ». On devrait plutôt parler d'**hématochézie**.

Le symptôme d'appel est ainsi important car il permet d'orienter sur l'origine, haute ou basse, du saignement digestif et constitue ainsi la première étape du raisonnement étiologique. Une hémorragie digestive haute se traduira par du méléna, éventuellement précédé ou associé à un ou plusieurs épisodes d'hématémèse, tandis qu'une hémorragie digestive basse se traduira par une hématochézie, ou rectorragie, en général peu abondante (éventuellement par du méléna).

À noter qu'en cas d'hémorragie digestive haute suspectée mais non authentifiée, une sonde nasogastrique peut être mise en place et ainsi poser le diagnostic si elle ramène un liquide sanglant. En revanche, l'absence de sang n'élimine en aucun cas le diagnostic. En effet, un saignement digestif duodénal peut s'écouler dans le tube digestif sans forcément repasser le pylore pour remonter dans l'estomac, par exemple.

Enfin, dans certaines situations cliniques, l'hémorragie digestive peut être évoquée alors même que le patient ne rapporte pas d'extériorisation sanguine. Le toucher rectal constitue alors un élément indispensable de l'examen clinique, à la recherche d'un méléna ou d'une rectorragie passés inaperçus.

## II Quelle doit être la prise en charge immédiate ?

### A À la découverte du saignement

La prise en charge immédiate est conditionnée par l'état clinique du patient et par l'abondance de l'hémorragie.

La prise en charge d'un patient en état de choc constitue une urgence thérapeutique et, outre l'expansion volémique par cristaalloïdes, c'est la transfusion de culots globulaires qui permet de maintenir l'hémodynamique du patient (cf. chapitre 18). À noter que la pression artérielle est longtemps conservée en cas d'hémorragie importante en raison d'une vasoconstriction sympathique performante. C'est alors la majoration de la fréquence cardiaque qui est le meilleur signe de défaillance hémodynamique débutante.

Une tachycardie chez un patient suspect d'hémorragie digestive constitue un signal d'alerte majeur. Il faut donc se méfier des patients traités par bêtabloquants.

Ainsi, on distingue deux situations :

1. Patient stable cliniquement, avec une fréquence cardiaque normale, sans saignement actif, sans forte déglobulisation et sans comorbidité majeure : ici la prise en charge habituelle pourra se faire en service conventionnel, idéalement en hépato-gastro-entérologie devant l'absence de surveillance scopée obligatoire.
2. Patient tachycarde, présentant un saignement actif/abondant ou présentant des comorbidités, ou patient en état de choc :
  - appel du réanimateur ;
  - transfert en milieu adapté (soins intensifs ou réanimation) ;
  - surveillance scopée ;
  - disposer de deux voies veineuses périphériques ;
  - bilan biologique d'urgence (comprenant notamment le taux d'hémoglobine et le bilan d'hémostase) ;

- arrêt ± antagonisation d'un traitement anticoagulant (cf. chapitre 62) ;
- arrêt du traitement antiagrégant à discuter avec les cardiologues si stent récent (moins d'un mois) ;
- restaurer une hémodynamique correcte :
  - remplissage vasculaire par cristalloïdes (principalement NaCl 0,9 %) limité à 1 000 ml (la priorité ici est de ramener du sang et de ne pas trop hémodiluer le patient avec un soluté de remplissage ne permettant pas le transport de l'oxygène) ;
  - transfusion de culots globulaires en urgence vitale : il n'existe pas de seuil fixé indiquant la transfusion en urgence ; cela dépend pour beaucoup de la tolérance du patient et de la cinétique d'installation de la déglobulisation. En effet, on peut transfuser en urgence un patient ayant 11 g/dl d'hémoglobine si une heure avant il avait 15 g/dl par exemple ;
  - cependant, les objectifs sont d'obtenir :
    - une fréquence cardiaque inférieure à 100 bpm ;
    - une hémoglobine entre 7 et 9 g/dl (supérieure à 9 g/dl en cas de maladie cardiorespiratoire ou de signes de choc) ;
    - une diurèse supérieure à 30 ml/h ;
    - une PAM > 65 mmHg.

Ensuite :

- initier un traitement par inhibiteur de la pompe à proton (IPP) ± octréotide (analogue de la somatostatine, cf. *infra*) ;
- penser à initier une antibioprofylaxie (par céphalosporine de troisième génération ou fluoroquinolone) en cas d'hémorragie digestive chez un patient cirrhotique (risque majeur d'infection du liquide d'ascite par translocation bactérienne dans cette situation, cf. chapitre 54).

## B Examens complémentaires en urgence

Le bilan biologique de base comprendra systématiquement :

- numération-formule sanguine (attention, à la phase initiale d'un choc hémorragique une hémoglobininémie normale n'a que peu de valeur, cf. chapitre 18) ;
- ionogramme sanguin avec calcémie ;
- bilan d'hémostase : TP et TCA ± INR si le patient est sous antivitamine K, ou anti-Xa s'il est sous héparine non fractionnée ou anticoagulant oral direct ;
- deux déterminations du groupe sanguin et recherche d'agglutinines irrégulières (RAI) en prévision d'une potentielle transfusion.

## C Endoscopie

Une hémorragie digestive impose une **exploration endoscopique**. Dans la majeure partie des cas (méléna, hématomèse mais aussi hématochézie abondante) une origine haute doit être suspectée en premier lieu et imposera alors la réalisation d'une endoscopie œsogastroduodénale (EOGD). Elle sera complétée dans un second temps par une coloscopie s'il n'a pas été retrouvé de cause haute. Ces deux examens apporteront le diagnostic étiologique dans 95 % des cas.

L'intérêt de l'endoscopie est **triple** : diagnostique, pronostique dans certains cas (ulcère, varice œsophagienne), thérapeutique.

L'EOGD doit être réalisée dans les délais suivants.

### En urgence (dès que possible)

- **B** Une fois le patient stabilisé au plan hémodynamique (afin de supporter la fibroscopie et l'anesthésie qui sera pratiquée pour ce geste), lorsqu'une hémorragie haute active est suspectée.
  - Chez un patient stable mais dont l'abondance des rectorragies et/ou les comorbidités peuvent faire suspecter une décompensation rapide (saignement actif sous anticoagulation curative, par exemple).
  - En cas de rectorragies/hématochézies sévères.
- A** À noter, chez l'adulte, en cas de rectorragies sévères, un angioscanner abdominopelvien doit être réalisé en urgence, si l'EOGD n'est pas rapidement disponible et/ou si une fistule aortodigestive est suspectée (notamment chez les patients avec antécédents de chirurgie de l'aorte abdominale).

### En semi-urgence

Dans les 24 heures suivant l'admission d'un patient suspect d'hémorragie digestive haute chez un patient stable et/ou non à risque.

Ce délai est raccourci à 12 heures suivant l'admission chez ce même patient (stable et/ou non à risque) lorsque l'origine suspectée de l'hémorragie digestive haute est une rupture de varices œsophagiennes (patient cirrhotique ou avec antécédents connus de varices œsophagiennes, par exemple, cf. chapitre 54).

#### Quiz 1

Quels arguments peuvent vous orienter vers un ulcère gastroduodénal en présence de méléna ?

- A. des douleurs à type de crampe ou de faim douloureuse
- B. la prise récente d'AINS
- C. des ondes T amples et pointues à l'ECG
- D. une hémoptysie
- E. l'absence d'antécédents en faveur d'une cirrhose du patient

#### Quiz 2

Quel est le signe clinique quasi pathognomonique initial d'une perforation d'ulcère à l'origine d'un pneumopéritoine ?

- A. une défense de l'hypochondre gauche
- B. une contracture abdominale généralisée
- C. un météorisme abdominal diffus
- D. une perte de la matité pré-hépatique
- E. la présence de ténesme à l'interrogatoire

### Quiz 3

En cas de suspicion d'hémorragie digestive haute sur rupture de varice œsophagienne :

- A. la fréquence cardiaque peut être anormalement basse lorsque les patients sont sous bêtabloquants
- B. il ne faut pas arrêter les bêtabloquants en cas de choc hémorragique, car cela risquerait de majorer le saignement en augmentant la pression dans les varices
- C. il n'est jamais nécessaire de mettre en place un traitement par inhibiteur de la pompe à proton (IPP) avant la réalisation de la gastroscopie si on est sûr de soi
- D. une antibioprophylaxie n'est pas nécessaire puisqu'il ne s'agit pas d'un saignement sur ulcère
- E. un TIPS est à mettre en place systématiquement

## III Comment faire le diagnostic étiologique ?

La recherche de la cause est orientée d'une part par l'origine haute ou basse du saignement suspectée à l'anamnèse et, d'autre part, par le contexte clinique. Par exemple, une rupture de varices œsophagiennes sera surtout évoquée en cas de cirrhose connue ou suspectée.

Comme dit précédemment, le diagnostic étiologique repose sur l'endoscopie digestive. Sa réalisation peut être facilitée et son rendement amélioré par l'administration de 250 mg d'érythromycine en perfusion 15 à 20 minutes avant le geste, afin d'améliorer la vidange gastrique par effet prokinétique.

### A Hémorragie digestive haute

Le diagnostic est posé par l'EOGD. Les deux causes les plus fréquentes sont alors **l'ulcère gastroduodénal** et **l'hypertension portale**.

#### 1 Ulcère gastroduodénal

Il s'agit d'une perte de substance atteignant la musculature gastrique ou duodénale. En cas d'ulcère authentifié, il faut s'acharner à identifier les facteurs favorisants que sont l'antécédent d'ulcère, le tabac, une infection chronique à *Helicobacter pylori*, la prise de traitement anticoagulant ou la prise d'AINS, d'aspirine ou de corticoïdes.

L'hémorragie digestive est une cause classique de révélation d'un ulcère et l'ulcère est la cause la plus fréquente d'hémorragie digestive haute. L'EOGD constitue alors l'élément clé de la prise en charge.

Elle permet de poser le diagnostic positif, d'en définir le pronostic *via* la classification de Forrest, et constitue le premier temps thérapeutique en permettant un geste d'hémostase pour les ulcères les plus à risque. Il faut également savoir qu'il s'agit d'une pathologie à haut risque de récurrence à la phase initiale (dans les premiers jours).



### **Classification de Forrest**

**B** Elle est corrélée au risque de récurrence hémorragique :

*Hémorragie en jet.  
Suintement diffus.  
Vaisseau visible, non hémorragique.  
Caillot adhérent.  
Taches pigmentées.  
Cratère à fond propre.*

### **Cas particuliers**

**B** *L'ulcération de Dieulafoy : il s'agit d'une ulcération muqueuse en regard d'une artère sous-muqueuse volumineuse. L'endoscopie retrouve alors soit un saignement abondant gênant le diagnostic et le geste d'hémostase, soit une légère ulcération si le saignement s'est spontanément tari. Le diagnostic peut en être difficile car l'artère n'est pas toujours apparente. L'hémorragie massive due à un ulcère est classiquement associée à deux localisations particulières : l'ulcère de la **face postérieure du bulbe duodénal** (artère gastroduodénale en regard) et l'ulcère de la **petite courbure gastrique** (artère gastrique gauche).*

## **2 Hypertension portale**

L'hypertension portale constitue également une cause fréquente d'hémorragie digestive haute. Le saignement est alors dû :

- à une **rupture de varice(s) œsophagienne(s)** (principal mécanisme, **fig. 51.1**) ;
- à une rupture de varice(s) cardiotubérositaire(s) ;
- à une gastropathie d'hypertension portale.

Toute hémorragie digestive survenant sur un terrain d'hypertension portale connue ou suspectée doit faire initier immédiatement un traitement vasoactif sur le territoire splanchnique, à savoir de l'octréotide (analogue de la somatostatine) ou de la terlipressine. Il sera ensuite interrompu si la rupture de varice œsophagienne est infirmée.

Lorsque l'hypertension portale est due à une cirrhose (cas le plus fréquent en France), l'hémorragie digestive est un facteur majeur de morbidité. Il est indispensable de rechercher les autres complications de la cirrhose, à commencer par l'infection du liquide d'ascite qu'il faudra par ailleurs prévenir (*via* une antibio prophylaxie systématique) (cf. chapitre 54). Enfin, il est important d'avoir en tête qu'un cirrhotique qui présente une hémorragie digestive peut tout à fait avoir un ulcère gastroduodénal. Ce dernier est d'ailleurs plus fréquent chez le patient cirrhotique que chez le patient tout-venant.

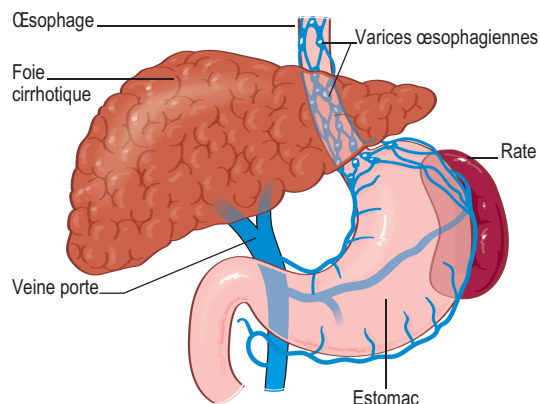


Fig. 51.1

Ⓐ Varices œsophagiennes sur hypertension portale secondaire à une cirrhose.

### 3 Œsophagite

L'œsophagite définit une inflammation de l'œsophage, dont l'origine peut être variée (reflux gastro-œsophagien, médicament, produit caustique...). Elle est rarement à l'origine d'un saignement, auquel cas il est le plus souvent peu sévère. Le diagnostic positif se fait à l'EOGD.

### 4 Syndrome de Mallory-Weiss

Il s'agit d'une déchirure longitudinale de la jonction œsogastrique consécutive à des efforts de vomissement. Le contexte est alors assez souvent évocateur sous la forme de vomissements initiaux qui s'associent secondairement à une hématomèse le plus souvent modérée.

### B Hémorragie digestive basse

Le diagnostic repose sur la coloscopie. Celle-ci aura été précédée d'une EOGD en cas de rectorragie abondante ou d'instabilité hémodynamique initiale, afin d'éliminer une cause haute. La coloscopie nécessitant une préparation colique afin d'assurer la vacuité du tube digestif, elle ne pourra être réalisée dans les 24 premières heures comme l'EOGD. Elle doit en revanche être réalisée dans les jours qui suivent.

L'origine est plus souvent colique que grêlique. En coloscopie, il est possible de remonter jusqu'à la partie terminale de l'iléon mais pas plus haut. Ainsi, en cas d'explorations endoscopiques hautes et basses négatives, une vidéocapsule pourra être envisagée (avant une potentielle entéroscopie) à la recherche d'une cause grêlique.

On retrouve en tête de file des étiologies la diverticulose colique et les angiodysplasies. Un saignement peut aussi être le fait d'ulcérations (prise d'AINS, MICI...) ou de tumeurs (le saignement est alors plus volontiers chronique, à bas bruit). Enfin, une colite qu'elle qu'en soit l'origine peut être à l'origine d'un saignement. Des arguments en faveur d'une colite infectieuse, inflammatoire, ischémique ou radique devront être recherchés à l'interrogatoire.

### 1 Diverticulose

Le saignement est dû à la rupture d'une artériole localisée au niveau du collet du diverticule. Le saignement se tarit le plus souvent spontanément. Il faut savoir que la présence de diverticule est

extrêmement fréquente avec l'âge et que leur constatation en coloscopie ne signe en aucun cas leur imputabilité en l'absence de saignement actif visible.

## 2 Angiodysplasies

Il s'agit d'ectasies vasculaires sous-muqueuses, plus fréquentes chez le sujet âgé. À l'instar des diverticules, leur présence ne prouve pas leur implication. Leur traitement repose sur une électrocoagulation pendant l'endoscopie.

## IV Comment traiter l'hémorragie digestive ?

La prise en charge d'une hémorragie digestive est multimodale, à la fois médicamenteuse et endoscopique. Une discussion pluridisciplinaire est toujours nécessaire, en particulier avec les équipes interventionnelles d'endoscopie digestive et de radiologie, parfois avec les chirurgiens.

### A Prise en charge médicamenteuse

Toute suspicion d'hémorragie digestive haute active devra faire démarrer un traitement par **IPP intraveineux** sous la forme d'un bolus initial de 80 mg IV relayé par une injection continue à la seringue électrique de 8 mg/h, avant même la réalisation de l'EOGD. Le traitement sera ensuite :

- poursuivi tel quel pendant 72 heures si un ulcère à haut risque de récurrence est identifié (Forrest Ia à IIb), avant un relais *per os* par IPP double dose ;
- relayé d'emblée par IPP *per os* double dose si un ulcère à bas risque de récurrence est identifié (Forrest IIc ou III) ;
- interrompu si aucun ulcère n'est retrouvé (éventuellement relayé par un IPP simple dose en prévention s'il existe une indication).

L'**octréotide (analogue de la somatostatine)** n'est pas systématique : elle devra être débutée en intraveineux en cas de suspicion d'hémorragie digestive haute chez un patient cirrhotique connu ou si une hypertension portale est suspectée (contexte d'alcoolisation chronique, présence d'une circulation veineuse collatérale abdominale...). Elle est alors introduite à la dose de 25 µg/heure et sera arrêtée si l'endoscopie ne retrouve pas de rupture de varice œsophagienne, autrement elle sera poursuivie. Elle devra être relayée par un traitement bêtabloquant en prévention secondaire d'une nouvelle rupture de varice.

**B** *Un patient cirrhotique qui présente une hémorragie digestive doit recevoir une antibiothérapie par céphalosporine de troisième génération ou fluoroquinolone durant 5 à 7 jours en **prévention d'une infection du liquide d'ascite**. Les autres complications de la cirrhose devront être systématiquement recherchées (cf. chapitre 54).*

À noter : il n'y a probablement pas de bénéfice à traiter en urgence, une infection à *H. pylori* en cas d'hémorragie digestive ulcéreuse. Il faudra donc envisager son traitement dans un second temps.

## B Prise en charge endoscopique

L'endoscopie reste l'élément clé de la prise en charge thérapeutique. En plus de permettre le diagnostic positif et éventuellement l'évaluation pronostique, elle permet la réalisation d'un geste d'hémostase.

**B** Différentes méthodes permettent de réaliser l'hémostase :

- méthodes **pharmacologiques** : l'injection de sérum adrénaliné sur la zone qui saigne peut permettre, notamment via une vasoconstriction locale, d'amender le saignement ;
- méthodes **mécaniques** : pose de clip, ligature de varice... ;
- méthodes **thermiques** : électrocoagulation mono- ou bipolaire.

*En cas d'échec*

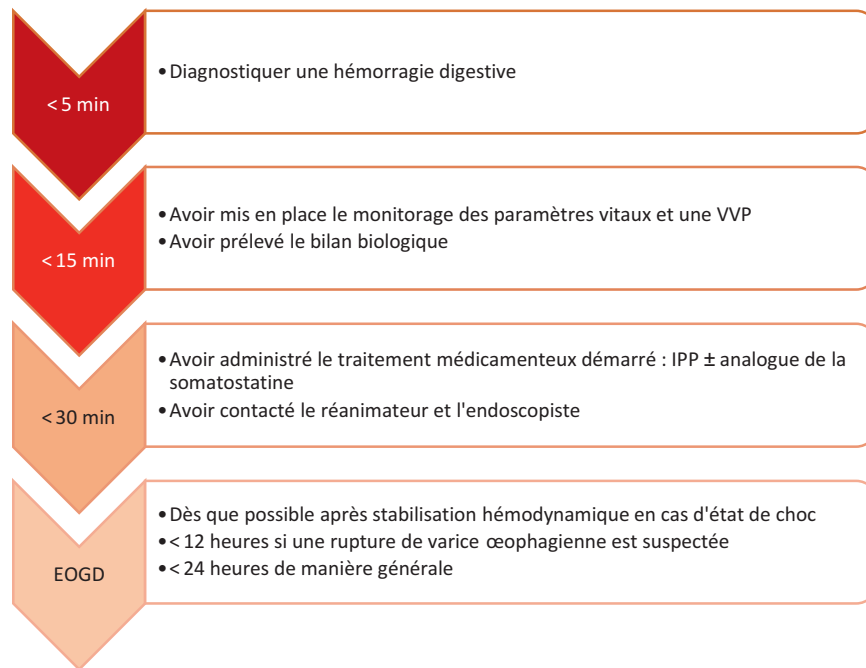
**B** En cas d'échec à réaliser l'hémostase après une première endoscopie, une deuxième tentative pourra être effectuée. En cas de persistance ou de risque vital immédiat, il faudra discuter :

- la réalisation d'une artério-embolisation, réalisée en radiologie interventionnelle, voire un recours à la chirurgie (gastrectomie d'hémostase, par exemple) dans les saignements sur ulcères gastroduodénaux ;
- la mise en place d'un TIPS (Transjugular Intrahepatic Porto-Systemic Shunt) dans les saignements sur rupture de varices œsogastroduodénales, dont la pose peut majorer ou induire une encéphalopathie hépatique.

## Points de vigilance

- En cas d'hémorragie massive, il ne faut pas se fier qu'à la pression artérielle qui est longtemps conservée. La tachycardie reste le meilleur signe à surveiller.
- Attention au patient sous bêtabloquants chez qui la tachycardie peut être masquée, par exemple chez l'insuffisant cardiaque chronique ou en prévention d'une rupture de varice œsophagienne chez un cirrhotique connu.
- Une hémorragie digestive chez un patient ayant une hypertension portale connue peut être un ulcère gastroduodéal jusqu'à preuve du contraire et le malade doit recevoir des IPP à la prise en charge initiale en plus de l'octréotide.
- Il faut systématiquement rechercher les facteurs favorisants et les corriger dès que possible (prise d'AINS, d'anticoagulant...).
- Penser à prescrire une antibioprophylaxie en prévention de l'infection du liquide d'ascite chez le cirrhotique présentant une hémorragie digestive.
- Des rectorragies peuvent être le simple fait d'une pathologie hémorroïdaire. Toutefois, il ne faut pas méconnaître une cause sus-jacente chez un patient souffrant d'une pathologie hémorroïdaire connue (une coloscopie sera indispensable pour éliminer une cause tumorale).

## Tic-tac...



### ***Une situation clinique... Deux prises en charge***

Monsieur C., 66 ans, est hospitalisé depuis 10 jours en hépato-gastro-entérologie pour une décompensation œdémato-ascitique chez un patient avec cirrhose alcoolique.

À 23 h, le patient présente brutalement une altération de conscience et une dyspnée (désaturation à 87 % en air ambiant). Marie, l'infirmière en charge du patient s'empresse alors d'appeler Cécile, l'interne de garde.

### **Où Cécile ne fait pas ce qu'il faut...**

Cécile demande à Marie de mettre en place une oxygénothérapie aux lunettes à 5 litres/min. Elle termine des courriers avant de se rendre au chevet de son patient. Elle confirme alors l'existence de quelques difficultés respiratoires (polypnée à 29 cycles/min) mais la SpO<sub>2</sub> est alors remontée à 94 % sous 5 litres/min d'oxygène, ce qu'elle juge satisfaisant. L'auscultation pulmonaire ne retrouve aucune anomalie. La pression artérielle est à 98/54 mmHg et la fréquence cardiaque à 82 bpm. Cécile pense alors à un *delirium tremens*. Elle prescrit donc du diazépam immédiatement et un bilan pour le lendemain matin (NFS-plaquettes, bilan de coagulation, ionogramme sanguin, créatininémie), ainsi qu'une radiographie du thorax. Après s'être levée le lendemain matin, Cécile regarde la radiographie thoracique du patient, qui est strictement normale. Au moment de la relève, elle évoque cet épisode de désaturation qui, pour elle, n'est pas grave. Le patient se dégradera dans la journée...

*Cécile n'a pas eu la bonne attitude. D'abord, elle ne considère pas l'urgence vitale potentielle. Ensuite, elle se contente d'une prise en charge symptomatique chez ce patient qui présente clairement une dégradation de l'état respiratoire. Elle ne développe aucun raisonnement étiologique. Cette attitude va grever le pronostic du patient.*

## Où l'on peut faire confiance à Cécile

Cécile arrive rapidement sur place et corrige immédiatement l'hypoxémie en mettant le patient sous oxygénothérapie nasale avant de refaire une synthèse rapide de l'histoire récente du patient. Elle constate que le patient est sous bêtabloquant pour un antécédent de rupture de varices œsophagienne et que sa pression artérielle était à 140/90 mmHg ce matin avec une fréquence cardiaque à 55 bpm. Devant cette baisse de PA et l'augmentation de la FC de presque 30 bpm, elle décide d'arrêter les traitements antihypertenseurs et de demander un bilan en urgence comprenant une gazométrie artérielle, une NFS, un ionogramme et des RAI. Le bilan met en évidence une acidose métabolique avec hyperlactatémie (pH = 7,31, PaCO<sub>2</sub> = 35 mmHg, PaO<sub>2</sub> = 76 mmHg, HCO<sub>3</sub><sup>-</sup> = 19 mmol/l, lactate = 4,2 mmol/l) associée à une chute de l'hémoglobine de 13 à 9 g/dl.

Cécile a posé le diagnostic d'état de choc (diminution de la PA de plus de 30 % en quelques heures, tachycardie masquée par les bêtabloquants) ; elle contacte donc les réanimateurs et entame alors un raisonnement étiologique. Elle recherche une notion d'hémorragie récente ; cela dit le patient est confus mais l'IDE ne rapporte pas d'hématémèse ni de selles depuis plus de 3 jours. En réalisant un toucher rectal, Cécile objective des traces de méléna, ce qui conforte son diagnostic d'hémorragie digestive haute. À l'arrivée des réanimateurs, Cécile aura déjà débuté un remplissage vasculaire par cristaalloïdes. Le patient sera transféré rapidement en réanimation pour stabilisation et réalisation d'une gastroscopie en urgence qui objectivera une nouvelle rupture de varice œsophagienne.

## Réponses aux quiz

### Quiz 1

Réponses : A, B, E.

### Quiz 2

Réponse : D.

### Quiz 3

Réponse : A.