

## CHAPITRE 57

### Traumatismes sévères

#### Situations de départ

- 171 Traumatisme abdominopelvien
- 173 Traumatisme des membres
- 174 Traumatisme facial
- 175 Traumatisme rachidien
- 176 Traumatisme sévère
- 177 Traumatisme thoracique

#### Item, objectifs pédagogiques

### ITEM 334 – Prise en charge immédiate préhospitalière et à l'arrivée à l'hôpital, évaluation des complications chez un traumatisé sévère

Rang	Rubrique	Intitulé	Descriptif
A	Définition	Savoir définir un traumatisé sévère	Patient victime d'un traumatisme dont l'énergie est susceptible d'entraîner une lésion menaçant le pronostic vital
B	Prévalence, épidémiologie	Connaître les causes de mortalité après un traumatisme	Mortalité précoce (hémorragie et traumatisme crânien), mortalité tardive (traumatisme crânien, défaillance multiviscérale)
A	Diagnostic positif	Savoir identifier et caractériser les lésions cliniquement	Caractériser les lésions céphaliques, rachidiennes, thoraciques, abdominales, pelviennes, des membres
A	Diagnostic positif	Connaître les critères de gravité d'un traumatisé	
A	Prise en charge	Connaître les principes de prise en charge préhospitalière des lésions	Hémostase, immobilisation des foyers de fracture, analgésie, lutte contre l'hypothermie, connaître

			l'impact négatif du temps jusqu'au geste d'hémostase
B	Prise en charge	Connaître les principes de réanimation préhospitalière	Traitement des défaillances ventilatoire (item 359), hémodynamique (item 332) et neurologique (item 334 – crâne)
B	Prise en charge	Connaître les principes de la prise en charge diagnostique à l'arrivée à l'hôpital	Examen clinique, place des examens complémentaires, bilan lésionnel exhaustif
B	Prise en charge	Connaître les principes de la prise en charge thérapeutique à l'arrivée à l'hôpital	Poursuivre les manœuvres de réanimation, organiser la planification des interventions chirurgicales avec les équipes spécialisées, savoir demander un avis urologique devant toute uréthroragie en vue du sondage urinaire
B	Prise en charge	Connaître les principales complications du traumatisé sévère à court, moyen et long termes	Infectieuses, thromboemboliques, psychiques, douleur

## Introduction

### Traumatisme sévère

- I. Qu'est ce qu'un traumatisme sévère et pourquoi une telle définition ?
- II. Quels sont les éléments de la prise en charge préhospitalière ?
- III. Organisation hospitalière de l'accueil du traumatisé sévère
- IV. Quels examens complémentaires réaliser et dans quels délais ?
- V. Gestion du choc hémorragique et *damage control*

### Traumatismes du thorax

- I. Principales lésions anatomiques intrathoraciques
- II. Examen clinique en moins de 30 secondes
- III. Examens complémentaires
- IV. Thérapeutiques spécifiques

### Traumatismes de l'abdomen

- I. Principales lésions anatomiques
- II. Examen clinique en moins de 30 secondes
- III. Examens complémentaires
- IV. Thérapeutiques spécifiques

### Traumatismes du bassin et des membres

### Traumatismes vertébro-médullaires

- I. Principales lésions anatomiques
- II. Examen clinique en moins de 30 secondes
- III. Examens complémentaires

- IV. Thérapeutiques spécifiques
- V. Traumatismes pelviens
- VI. Traumatismes des membres

#### Traumatismes crâniofaciaux

- I. Lésions intracrâniennes, traumatisme crânien grave
- II. Principales lésions anatomiques
- III. Examen clinique en moins de 30 secondes
- IV. Examens complémentaires
- V. Prise en charge du traumatisé crânien grave
- VI. Lésions maxillofaciales et ORL

## Introduction

Ⓐ La traumatologie est un problème majeur de santé publique. Elle est la première cause de mortalité du sujet jeune et la troisième cause de mortalité tous âges confondus. Les deux principaux mécanismes du décès post-traumatique précoce sont le choc hémorragique et le traumatisme crânien grave.

La prise en charge d'un traumatisme sévère ne doit souffrir d'aucun retard diagnostique et thérapeutique. Ainsi, un traumatisme sévère ne se définit pas *a posteriori* avec un bilan lésionnel exhaustif (scanner « corps entier » ou *body scanner*) déjà réalisé. Le traumatisme sévère est défini *a priori*, chez un patient qui présente au moins une lésion menaçant le pronostic vital et/ou fonctionnel, ou bien dont le mécanisme et/ou la violence du traumatisme laissent penser que de telles lésions puissent exister. Par exemple, une victime d'un accident de deux-roues à très haute cinétique ne souffrant *a priori* que d'une fracture de jambe doit être considérée comme un traumatisé sévère jusqu'à preuve du contraire et doit bénéficier d'un accueil dans un centre hospitalier spécialisé disposant d'un plateau technique adapté (radiologie interventionnelle, chirurgie, réanimation-« *trauma center* »).

Nous allons ici détailler les éléments d'évaluation et de prise en charge d'un patient souffrant d'un traumatisme sévère, de la prise en charge préhospitalière jusqu'à l'admission à l'hôpital puis en réanimation.

### *Vignette clinique*

Monsieur M., 25 ans, est pris en charge sur la voie publique après avoir été renversé par un véhicule léger alors qu'il circulait en scooter. L'accident aurait eu lieu à 7 h 56. Il n'y a pas d'autre victime. Une ambulance du SMUR arrive sur les lieux à 8 h 20.

Les témoins présents sur place décrivent un traumatisme à haute vitesse (le scooter roulait à 60 km/h environ et s'est fait percuter sur sa droite, il est complètement détruit plus loin sur la chaussée) avec une éjection du conducteur casqué sur plusieurs mètres. La victime n'a aucun antécédent, mais présente une haleine œnologique.

Après un retrait prudent du casque par les secours, le patient est évalué : Glasgow à 13-14, sans anomalie pupillaire, légèrement agité. Ses constantes vitales sont les suivantes : FC 125 bpm, PA 115/55 mmHg, FR 18 cycles/min, SpO<sub>2</sub> 98 % sous masque à haute concentration 12 litres/min (mis en place par les pompiers). L'examen de l'ensemble du tégument ne révèle pas de plaie

hémorragique. Il existe une déformation isolée laissant entrevoir une fracture ouverte de la cheville droite. L'HemoCue® est à 12 g/dl.

**L'évaluation initiale permet d'emblée d'identifier cette victime comme un traumatisé sévère :**

- **la violence du traumatisme est évidente : accident de deux-roues, éjection du conducteur, déformation du véhicule ;**
- **même si les variables physiologiques (constantes vitales : Glasgow, SpO<sub>2</sub>, PA) sont relativement préservées, la tachycardie et l'agitation peuvent laisser présager une défaillance vitale débutante, notamment un choc hémorragique (chez le jeune, la pression artérielle est longtemps conservée !).**

Le médecin du SMUR contacte immédiatement sa régulation et confirme la nécessité d'une admission rapide de la victime dans le « *trauma center* » le plus proche (unité de déchocage ou de réanimation).

À 8 h 30, après mise en place d'une VVP de bon calibre, une analgésie par voie intraveineuse est réalisée par 3 mg de morphine et 15 mg de kétamine. La cheville droite est alors ré-axée et positionnée dans une attelle. Après mise en place d'une minerve cervicale rigide, la victime est positionnée dans un matelas-coquille pour un parfait maintien de l'axe tête-cou-tronc (protection du rachis cervical). Une couverture de survie est mise en place pour prévenir l'hypothermie. Une expansion volémique par 500 ml de cristalloïdes est réalisée ainsi qu'une antibioprophylaxie par Augmentin® et la perfusion de 1 g d'acide tranexamique sur 10 minutes. Le statut vaccinal antitétanique est vérifié.

**Pendant ce temps-là au « *trauma center* », tout est optimisé.**

**Après avoir reçu l'appel du régulateur à 8 h 30, toute l'équipe médicale et paramédicale de la réanimation s'active en suivant le « protocole d'accueil du patient traumatisé sévère ».**

**Le brancard est déjà prêt dans le sas de transfert, avec un plan dur pour accueillir la victime et les deux plaques sont en place pour la radiographie du thorax et du bassin.**

**L'Établissement français du sang est prévenu de l'arrivée imminente d'un patient susceptible de présenter un choc hémorragique et de devoir bénéficier d'une transfusion massive. Les bons transfusionnels (groupage ABO, Rh, RAI, produits sanguins en réserve) sont déjà remplis.**

**Le chirurgien digestif, orthopédique et le neurochirurgien sont présents dans le box de déchocage. L'appareil d'échographie est allumé et prêt à être utilisé (*extended FAST*). L'interne est en stérile, prêt à poser les cathéters (désilet veineux et cathéter artériel) dont le montage a déjà été réalisé par les infirmiers.**

À l'arrivée du patient à 8 h 50, après une relève médicale et paramédicale et son transfert sur le plan dur, celui-ci est immédiatement conduit en salle de déchocage. Ses vêtements sont entièrement retirés et la prise des constantes retrouve : FC 130 bpm, PA 85/45 mmHg, SpO<sub>2</sub> 96 % sous masque à haute concentration 15 litres/min. Le patient est très agité. La température est à 35,9 °C. L'HemoCue® est à 9 g/dl. La FAST-écho met en évidence un épanchement intrapéritonéal, dans l'espace de Morrison et dans le cul-de-sac de Douglas. La radiographie thoracique et celle du bassin sont normales.

En même temps qu'un équipement rapide (10 minutes) avec une voie veineuse centrale et un cathéter artériel fémoraux droits est réalisé, une expansion volémique par un pack transfusionnel (deux CGR et deux PFC) est réalisée et de la noradrénaline est débuté à la posologie maximale de 1 mg/h. Devant l'agitation, le patient a été intubé en séquence rapide. Étant relativement stable au plan hémodynamique, il est transféré au scanner « corps entier » (*body scanner*) à 9 h 15. Celui-ci

révèle une fracture de rate et une fracture hépatique qui seront toutes les deux artério-embolisées entre 9 h 30 et 9 h 45. Une splénectomie d'hémostase aura lieu après l'embolisation.

## Traumatisme sévère

### I Qu'est-ce qu'un traumatisme sévère et pourquoi une telle définition ?

Autrefois, en traumatologie critique, le polytraumatisme définissait un traumatisme responsable d'au moins deux lésions dont au moins une mettait en jeu le pronostic vital.

Cette définition n'était pas adaptée à l'urgence diagnostique et thérapeutique que représente potentiellement un traumatisme sévère. En effet, un patient polytraumatisé ne pouvait être identifié qu'*a posteriori*, à l'hôpital, après avoir réalisé un bilan lésionnel exhaustif et notamment un *body scanner*.

La problématique est pourtant bien d'identifier *a priori* les patients les plus sévères dès la prise en charge préhospitalière, pour les orienter dans une structure disposant d'un plateau technique adéquat (« *trauma center* »), afin de réduire au maximum la mortalité évitable. La prise en charge d'un traumatisme sévère ne doit souffrir d'aucun retard et représente une vraie « course contre la montre ». L'hémostase ne doit souffrir d'aucun retard en cas d'hémorragie. Le scanner cérébral et l'avis neurochirurgical représentent une urgence absolue chez le traumatisé crânien grave.

**Un patient traumatisé sévère est donc un patient qui a subi un traumatisme violent quelles qu'en soient les lésions apparentes.** Le médecin prenant en charge le patient en préhospitalier (médecin « transporteur ») et le médecin régulateur du SAMU sont responsables de cette évaluation et de la bonne orientation du patient.

Pour identifier un traumatisme sévère, les **critères de Vittel** sont utilisés, avec cinq étapes d'évaluation (tableau 57.1).

Tableau 57.1

Ⓐ Critères de Vittel.

	Critères de gravité
1. Variables physiologiques	Glasgow < 13 Pression artérielle systolique < 90 mmHg SpO <sub>2</sub> < 90 %
2. Cinétique du traumatisme	Éjection d'un véhicule Autre passager du véhicule décédé Projection et/ou écrasement de la victime Blast Chute > 6 m Piéton renversé Évaluation globale (cinétique élevée, déformation du véhicule, absence de casque ou de ceinture de sécurité)

3. Lésions anatomiques identifiées	Traumatisme pénétrant Volet thoracique Fracas ou instabilité du bassin Déficit neurologique Amputation d'un segment de membre Ischémie aiguë d'un membre Brûlure sévère
4. Réanimation préhospitalière	Ventilation mécanique Remplissage > 1 000 ml Catécholamines
5. Terrains à risque	Âge > 65 ans Insuffisance cardiaque et coronaire Insuffisance respiratoire Grossesse Patient sous antithrombotique ou à risque hémorragique

Si un de ces critères est présent, le transfert du patient dans un centre expert est indispensable. Le régulateur informe l'équipe hospitalière (médecin « receveur ») qui va accueillir le patient de son état clinique. L'équipe hospitalière anticipera alors l'arrivée du patient (préparation du matériel, mise en alerte de tous les intervenants paramédicaux et médicaux).

### Quiz 1

En rentrant de l'hôpital, vous êtes témoin d'un accident de la voie publique impliquant un véhicule léger et un véhicule deux-roues (scooter). Le scooter roulait à votre avis à 50 km/h et son conducteur a été projeté sur 3 à 4 mètres et se trouve désormais au milieu de la chaussée. Il porte un « casque jet ».

Vous vous rendez à son chevet où vous constatez que la victime est consciente avec des pupilles normales. Il n'y a pas de signe de détresse respiratoire. Il vous donne son identité et vous dit avoir 21 ans.

*Quels sont les bons réflexes à adopter et que devrait vous donner le régulateur du centre 15 que vous contactez sans plus attendre ?*

## II Quels sont les éléments de la prise en charge préhospitalière ?

À l'arrivée de l'équipe médicale (SMUR) sur les lieux de l'accident, après sécurisation de la zone de prise en charge (protection des victimes et des soignants), l'évaluation clinique est essentielle :

- identification des victimes et triage des patients les plus graves (algorithmes se fondant sur l'évaluation des grandes fonctions vitales ; par exemple, START-ABC) ;
- premier bilan au médecin régulateur (qui doit juger si les moyens médicaux sur place sont suffisants), organisation des secours ;

- puis bilan lésionnel anatomique rapide et critères de Vittel ;
- réalisation des soins médicaux ;
- relevage et transfert du ou des patients dans un centre hospitalier adapté.

S'il n'y a qu'une victime, la prise en charge s'en voit simplifiée.

L'accident ou l'attentat multivictimes n'est pas le sujet de ce chapitre (cf. chapitre 55).

Concernant les soins médicaux préhospitaliers, ils ne doivent en aucun cas retarder le transfert de la victime à l'hôpital. Cette phase ne doit jamais dépasser 90 minutes !

Le bilan lésionnel clinique prend quelques minutes.

### Examen clinique du traumatisé sévère en moins de 5 minutes

- Signes de gravité immédiats :
  - constantes vitales : FC, PA, FR, SpO<sub>2</sub>, Glasgow ;
  - critères de Vittel.
- Évaluation neurologique :
  - Glasgow ;
  - pupilles (anisocorie ?) ;
  - rechercher un déficit au niveau des quatre membres.
- Évaluation respiratoire :
  - asymétrie thoracique (inspection, auscultation) ;
  - emphysème sous-cutané (palpation).
- Examen abdominal :
  - douleur localisée, défense, contracture.
- Examen pelvien :
  - recherche d'une instabilité du bassin.
- Examen craniofacial :
  - recherche d'une plaie du scalp hémorragique ;
  - recherche d'une otorragie (fracture du rocher) ;
  - recherche d'une épistaxis.
- Examen des membres :
  - recherche d'une hémorragie ± délabrement de membre ;
  - recherche d'une déformation d'un membre ;
  - examen sensitivomoteur (avant sédation) et vasculaire sous la lésion.

L'acronyme « **ABCDE** » est souvent utilisé pour qualifier les actions à mener par l'équipe du préhospitalier. L'évaluation des voies aériennes (*Airway*, A) tout en assurant la stabilisation de la colonne cervicale représente la première étape. Si nécessaire, le médecin doit libérer les voies aériennes supérieures. La prise en charge se poursuit par l'évaluation de la respiration (*Breathing*, B) avec l'administration d'oxygène, puis l'identification de problèmes circulatoires (*Circulation*, C) avec contrôle d'une éventuelle hémorragie. Une évaluation neurologique (*Disability*, D) est ensuite réalisée puis une exposition totale du patient (*Exposure*, E) à la recherche d'autres lésions.

**B** *Au décours, le patient traumatisé sévère est classé comme :*

- *instable : PAS < 90 mmHg malgré la réanimation ; le risque de décès est très élevé ;*
- *critique : PAS > 90 mmHg grâce à une expansion volémique et/ou l'usage de noradrénaline ;*
- *potentiellement grave : PAS > 90 mmHg sans manœuvre de réanimation.*

Plus le patient est instable ou critique, plus le délai de la prise en charge doit être court.

## **A Prise en charge des défaillances vitales (respiratoire, cardiovasculaire, neurologique)**

### **1 Intubation oro-trachéale**

*L'intubation oro-trachéale est d'indication large après libération des voies aériennes supérieures et oxygénothérapie.*

*En préhospitalier, il s'agit d'une intubation à risque (intubation potentiellement difficile) : jusqu'à preuve du contraire (scanner), il existe une lésion du rachis cervical et la laryngoscopie doit être prudente. Un traumatisme facial compliquera également le geste et l'évaluation du bénéfice/risque par le médecin transporteur est fondamentale.*

*Elle est réalisée pour sécuriser et faciliter la prise en charge et le transport de la victime en cas de :*

- *détresse respiratoire ne répondant pas à l'oxygénothérapie conventionnelle ;*
- *coma ;*
- *agitation importante ;*
- *douleur difficilement contrôlable (traumatisme délabrant).*

Un examen neurologique synthétique doit précéder toute administration d'agent sédatif (et donc l'intubation).

### **2 Expansion volémique**

*L'expansion volémique est réalisée en cas d'état de choc. Chez le traumatisé, il s'agit le plus souvent d'un choc hémorragique. L'expansion volémique reste donc le premier traitement symptomatique et le transport à l'hôpital doit être ultrarapide pour réaliser le geste d'hémostase. Il peut aussi s'agir d'un pneumothorax compressif (à suspecter en cas d'emphysème sous-cutané homolatéral, d'asymétrie thoracique à l'examen clinique, d'état de choc réfractaire à l'expansion volémique, s'aggravant immédiatement après intubation — pression positive — ou d'arrêt cardiaque). Dans le cadre d'un arrêt cardiaque ou d'un choc réfractaire, une exsufflation à l'aiguille doit être réalisée. En revanche, le drainage thoracique ne doit pas être réalisé en préhospitalier (risque de complication iatrogène, perte de temps).*

*L'introduction de noradrénaline est également possible en préhospitalier en complément du remplissage vasculaire.*

## **B Conditionnement de la victime (fig. 57.1)**

- **A** Surveillance hémodynamique et respiratoire par un scope multiparamétrique.
- Mise en place d'au moins une voie veineuse périphérique de bon calibre.
- Oxygénothérapie conventionnelle si pas d'indication d'intubation endotrachéale.
- Analgésie médicamenteuse (utilisation de morphine par voie intraveineuse).
- Désinfection sommaire des plaies et mise en place de pansements protecteurs.
- Réalisation d'un HemoCue® (hémoglobinémie capillaire).
- Immobilisation du patient, contentions osseuses.
- Prévention de l'hypothermie par mise en place d'une couverture de survie.



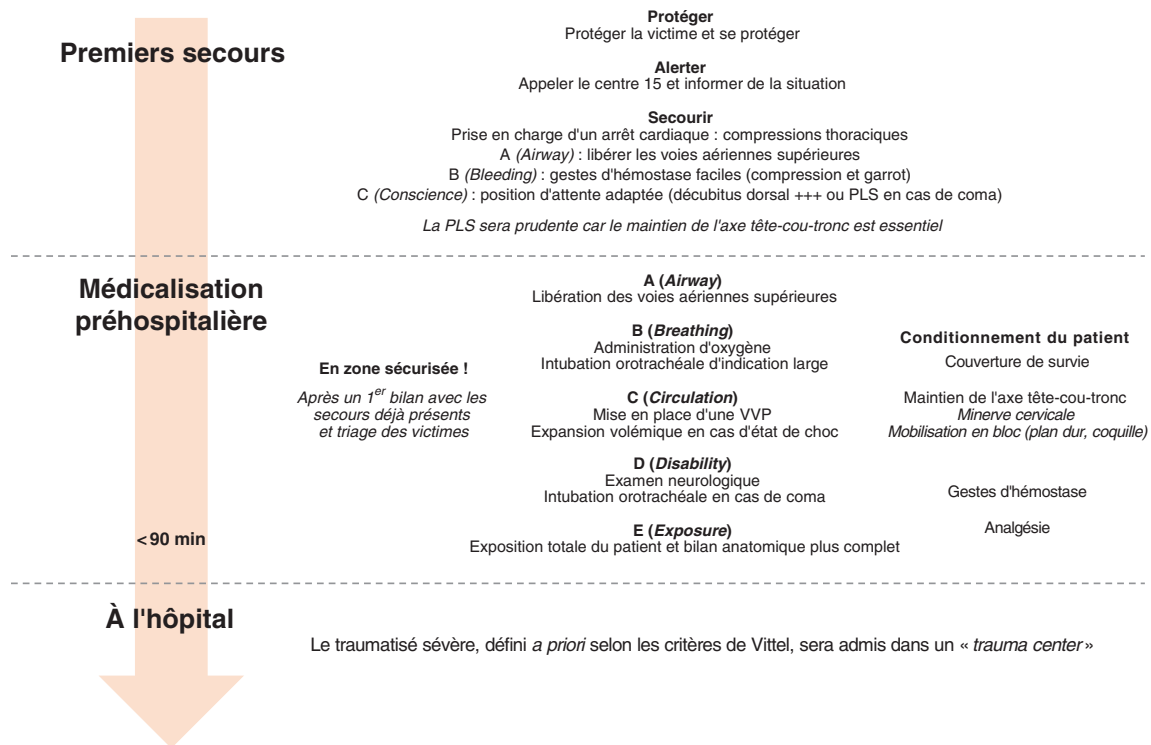


Fig. 57.1

Ⓐ Grands éléments de la prise en charge initiale du traumatisé sévère.

Un **collier cervical rigide** est systématiquement mis en place : tout traumatisé sévère présente une atteinte du rachis cervical jusqu'à preuve du contraire !

Une ceinture de contention pelvienne (fig. 57.2) est mise en place au moindre doute sur un traumatisme pelvien.

Le patient est ensuite immobilisé dans un matelas à dépression (matelas-coquille) en respectant l'axe tête-cou-tronc.

Les fractures déplacées de membre sont réduites sous analgésie/sédation (après un examen neurologique et vasculaire d'aval, l'objectif étant de réduire le risque d'embolie graisseuse) et immobilisées dans des attelles à dépression (fig. 57.3).

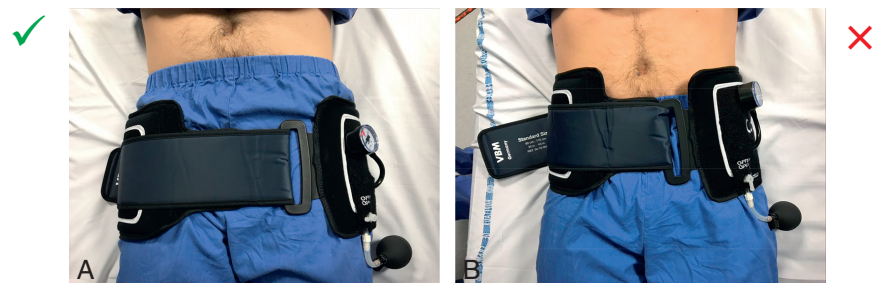

Fig. 57.2

Ⓐ Ceinture de contention pelvienne.

A. Correctement positionnée (ceinture en regard des trochanters, de bonne longueur, avec pressurisation adaptée). B. Positionnée trop haut (en regard des crêtes iliaques, ceinture trop longue).

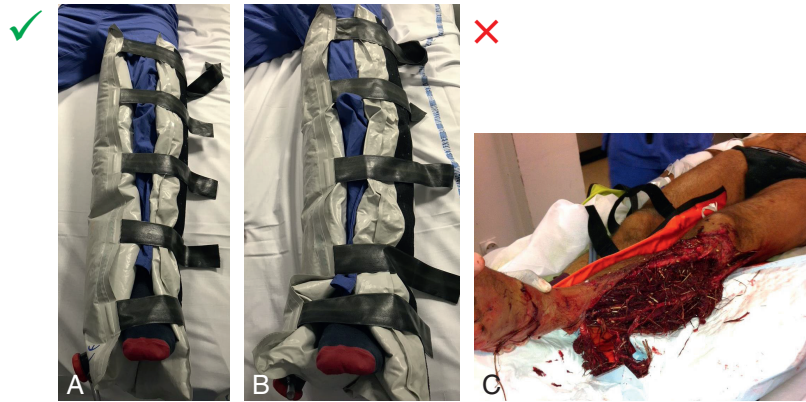

Fig. 57.3

Ⓐ Attelle à dépression.

A. Correctement installée. B. Mal installée (répartition inhomogène des billes, pas de dépression, cheville non immobilisée). C. Attelle à dépression ouverte pour permettre l'examen d'une fracture ouverte complexe de jambe (motard accidenté).

### C Gestes d'hémostase préhospitaliers

En cas de plaie hémorragique, une hémostase immédiate est essentielle à réaliser.

Un pansement compressif (pansement israélien, par exemple) doit être mis en place sur une plaie de membre associée à un saignement d'origine veineux.

Un garrot de type « garrot tourniquet » ([vidéo 57.1](#)) doit être mis en place en amont (racine du membre) d'une plaie ou d'une amputation de membre associée à un saignement d'origine artériel (bien noter l'heure de mise en place pour décompter le temps d'ischémie).

Une suture rapide d'une plaie hémorragique du scalp doit également être réalisée.

### D Autres médicaments du préhospitalier (les posologies ne sont pas à connaître)

Tout traumatisé sévère doit recevoir 1 g d'acide tranexamique sur 10 minutes en préhospitalier (amélioration du pronostic vital des patients qui présenteront un choc hémorragique).

Ⓑ Une antibioprofylaxie par amoxicilline-acide clavulanique en l'absence d'allergie doit être administrée en cas de fracture ouverte.

### E Transfert médicalisé

Ⓐ Le transfert médicalisé se fait ensuite le plus rapidement possible vers le centre expert. Il doit se faire dans tous les cas dans un délai de moins de 90 minutes (et 90 minutes, c'est déjà trop long...).

### Quiz 2

Un patient de 38 ans sans antécédent est victime d'une agression à l'arme blanche sur la voie publique. À l'arrivée du SMUR, il existe une plaie hémorragique du pli du coude à droite que les

pompiers sont en train de comprimer. Ils vous témoignent d'une hémorragie extrêmement abondante. Les constantes vitales sont les suivantes : FC 120 bpm, PA 110/60 mmHg, FR 16 cycles/min, SpO<sub>2</sub> 98 % en air ambiant, Glasgow 15. Le reste de l'examen est sans particularité. *Allez-vous demander aux pompiers de transférer la victime dans l'hôpital le plus proche en jugeant que ce transport ne doit pas forcément être médicalisé ?*

### III Organisation hospitalière de l'accueil du traumatisé sévère

**B** *Le médecin régulateur du SAMU, d'après le bilan donné par le médecin du SMUR « transporteur », oriente le patient dans une structure hospitalière apte (moyens humains et matériels) à le prendre en charge. Dans le cadre d'un traumatisme sévère, le patient est transféré dans un centre expert disposant de tout le plateau technique nécessaire, appelé « trauma center ». Cet hôpital dispose entre autres d'une unité de réanimation, d'un centre de transfusion rapidement mobilisable, d'un service de radiologie diagnostique et interventionnelle et de chirurgiens présents 24 heures/24 (neurochirurgie, chirurgie viscérale, chirurgie orthopédique, chirurgie vasculaire). Le médecin urgentiste ou réanimateur « receveur » reçoit l'appel du régulateur et va préparer l'ensemble de ses équipes et les différents intervenants à l'accueil du patient. Il prend le rôle de superviseur de la prise en charge du patient (« trauma leader »). La prise en charge doit être standardisée et protocolisée. L'improvisation n'a pas sa place. Il faut aller vite et rester efficace. L'objectif va être de pouvoir dans un même temps :*

- *réaliser le bilan diagnostique initial (radiographie de thorax, du bassin, FAST-écho, bilan biologique sanguin) ;*
- *débuter la prise en charge thérapeutique (pose de cathéters, expansion volémique par produits sanguins labiles, introduction de catécholamines si nécessaire, intubation oro-trachéale, drainage thoracique si nécessaire).*

*Si le patient est stable ou stabilisé, un body scanner sera réalisé le plus rapidement possible pour un bilan lésionnel exhaustif. Si le patient est très instable ou moribond, une prise en charge par une hémostase chirurgicale première pourra être proposée.*

Tableau 57.2

**B** *Exemple de check-list avant accueil d'un traumatisme sévère.*

<b>Accueil administratif</b>	<i>Avoir l'identité et la date de naissance de la victime Avoir déjà réalisé l'entrée administrative et affilier un lit au patient</i>
<b>Installation du patient Matériels</b>	<i>Brancard positionné dans le box Plan dur aligné sur le brancard Plaques de radiographie sous le plan dur en bonne position</i>
	<i>L'appareil d'échographie (FAST-écho) est dans le box, allumé, avec du gel déjà sur la sonde</i>
	<i>Voie veineuse centrale montée</i>
	<i>Le réchauffeur de perfusion à réaction exocalorique est dans le box (système monté si choc hémorragique annoncé)</i>

	<i>Avoir préparé le matériel d'intubation si nécessaire</i>
<i>Intervenants prévenus et disponibles</i>	<i>Manipulateurs radio</i>
	<i>Anesthésiste de garde</i>
	<i>Chirurgien viscéral de garde</i>
	<i>Neurochirurgien de garde</i>
	<i>Chirurgien orthopédique</i>
	<i>Chirurgien vasculaire</i>
	<i>Le service de radiologie est prévenu, apte à recevoir rapidement la victime pour un body scanner</i>
	<i>Le radiologue interventionnel est déjà mis en alerte</i>
	<i>Centre de transfusion ou Établissement français du sang prévenu En cas de choc hémorragique avéré, un déblocage de concentrés globulaires O négatifs (femme en âge de procréer) ou O positif (hommes ou femmes ménopausées) et un début de décongélation de plasma frais congelé peut d'emblée être demandé</i>
<i>Préparation de la biologie</i>	<i>Avoir préparé et signer les bons transfusionnels (bilan prétransfusionnel et réserves de produits sanguins labiles)</i>
	<i>Avoir préparé le bilan biologique à réaliser : bilan prétransfusionnel, NFS-plaquettes, bilan de coagulation (TP, TCA, fibrinogène), ionogramme sanguin, créatininémie, bilan hépatique, lipasémie, troponinémie, gazométrie artérielle</i>
<i>Tous les professionnels de santé connaissent leurs tâches respectives</i>	<i>Le trauma leader est bien identifié</i>
	<i>L'interne de garde est en stérile, prêt à mettre en place les voies</i>
	<i>Chaque infirmier connaît son rôle</i>

*À l'arrivée du patient à l'hôpital, la prise en charge d'une nouvelle détresse vitale doit être réalisée : intubation endotrachéale, expansion volémique avec transfusion de produits sanguins labiles si choc hémorragique... Les cathéters (désilet ou VVC, cathéter artériel) sont posés en urgence par un médecin dédié.*

*Dans le même temps, un bilan diagnostique lésionnel rapide et précis a lieu.*

## **IV Quels examens complémentaires réaliser et dans quels délais ?**

### **A En préhospitalier**

*Une hémoglobininémie capillaire (HemoCue®) est réalisée. Basse, elle signe d'emblée un choc hémorragique d'une extrême gravité. Normale, elle n'a que peu de valeur car, en cas de choc hémorragique, la spoliation sanguine initiale concerne à la fois le plasma et les éléments figurés du sang chez une victime hypovolémique. Ce n'est qu'après restauration d'une volémie normale que l'anémie va se démasquer. En préhospitalier, aucun examen complémentaire ne saurait retarder le transfert du malade. Au cours du transport, des appareils d'échographie miniaturisés permettent parfois de compléter le bilan lésionnel (FAST-écho dans le véhicule du SMUR).*

## **B À l'hôpital**

*Un bilan biologique sanguin est réalisé le plus tôt possible (par un infirmier dévolu spécifiquement à cette tâche) avec une NFS-plaquettes, un bilan de coagulation (TP, TCA, fibrinogène), un bilan prétransfusionnel (groupage ABO, Rhésus, RAI), un ionogramme sanguin, créatininémie, bilan hépatique, lipasémie (contusion pancréatique), troponinémie (contusion myocardique), CPK (rhabdomyolyse)... Ce bilan est rendu en urgence par les laboratoires.*

*La gazométrie artérielle délocalisée détecte immédiatement certains signes de gravité, en termes d'hématose (hypoxémie) et d'équilibre acidobasique (acidose lactique dans le cadre d'un choc hémorragique). Elle permet aussi de disposer immédiatement d'une hémoglobininémie (choc hémorragique) et d'adapter les paramètres ventilatoires ( $PaO_2$ ,  $PaCO_2$ ) pour un contrôle rapide des agressions cérébrales secondaires d'origine systémique (ACSOS) chez le traumatisé crânien. Quel est le bilan lésionnel complémentaire à réaliser immédiatement ?*

### **1 FAST-écho**

*Une FAST (Focused Assessment with Sonography in Trauma) échographie (FAST-écho) doit être **immédiatement réalisée pour tout traumatisme sévère** arrivant à l'hôpital.*

*Elle est réalisée par le trauma leader ou un médecin totalement dédié à cette tâche.*

*Elle doit répondre à trois questions :*

- *Existe-t-il un hémopéritoine (image anéchogène dans l'espace inter-hépto-rénal dit de Morrison, et/ou autour de la rate — dont l'espace inter-spléno-rénal dit de Köhler — et/ou dans le cul-de-sac de Douglas) ?*
- *Existe-t-il un hémothorax (à droite et/ou à gauche) ?*
- *Existe-t-il un hémopéricarde ?*

*En cas de choc hémorragique, la FAST-écho permet d'envisager rapidement la localisation du saignement. En revanche, elle ne voit pas une hémorragie rétropéritonéale, siège électif des hémorragies secondaires aux traumatismes pelviens (bassin).*

*Elle peut être complétée (eFAST pour FAST extended) par une échographie thoracique antérieure à la recherche d'un pneumothorax et par un doppler transcrânien si le patient est stable au plan hémodynamique à la recherche d'une HTIC.*

### **2 Radiographies**

*Une **radiographie thoracique de face** (recherche d'un pneumothorax ou d'un hémothorax, d'un élargissement du médiastin — hémomédiastin — pour une rupture de l'isthme aortique) et une **radiographie du bassin de face** à la recherche d'une fracture instable du bassin. Si la plupart des équipes de traumatologie réalisent toujours ces radiographies, leur intérêt est aujourd'hui remis en question. L'intérêt principal de ces radiographies est l'élimination d'un pneumothorax compressif avant de se rendre au body scanner.*

### **3 Body scanner**

**Faut-il conduire tout patient traumatisé sévère au body scanner ?**

***Tout traumatisme sévère doit avoir un scanner « corps entier » dans les plus brefs délais.***

*Il permet un bilan morphologique exhaustif, permet de guider très précisément les gestes d'hémostase (chirurgicaux ou en radiologie interventionnelle) dans le cadre d'un choc hémorragique, en hiérarchisant leur priorité. Il permet aussi de faire le bilan des lésions neurologiques (cérébrales et vertébro-médullaires) et de relever les urgences neurochirurgicales.*

*La seule exception est représentée par le patient moribond (instabilité hémodynamique extrême), a fortiori sur un traumatisme pénétrant (sous-évaluation des lésions au scanner), qui devrait alors être transféré au bloc opératoire en urgence — le scanner sera alors réalisé si possible dans un second temps.*

*À noter que sans imagerie préalable, le geste d'hémostase est complexe pour le chirurgien.*

*Le délai de réalisation du scanner pour un traumatisme grave en état critique doit absolument être inférieur à 45 minutes. Pour les patients stables au plan hémodynamique, conscient et pour qui la FAST-écho est normale, ce délai peut être porté à 90 minutes maximum.*

### **Pourquoi vouloir réaliser un scanner « corps entier » avant le bloc chez le patient instable ?**

*Car s'il existe des lésions hémorragiques multiples :*

- *le chirurgien pourra orienter et accélérer ses procédures d'hémostase ;*
- *le radiologue interventionnel sera peut-être l'interlocuteur privilégié. Il est le seul à pouvoir réaliser une hémostase de lésions intrapéritonéales (hépatiques, spléniques) et rétropéritonéales (rénales, pelviennes) en quelques minutes au décours d'une seule et même procédure.*

## **V Gestion du choc hémorragique et *damage control***

*Un état de choc à la phase initiale d'un traumatisme sévère correspond le plus souvent à un choc hémorragique. Chez le traumatisé, surtout chez le sujet jeune, le seul signe clinique initial est la tachycardie. L'hypotension artérielle n'apparaît qu'à un stade tardif et signe alors une extrême gravité.*

*La physiopathologie du choc hémorragique est initialement facile à comprendre : l'hypovolémie est secondaire et proportionnelle à la spoliation sanguine. Le système de la coagulation s'active sans efficacité et une coagulopathie de consommation se constitue et s'aggrave de manière rapidement progressive tant que l'hémorragie persiste. Elle aggrave à son tour le saignement. L'hypothermie aggrave ce phénomène et sa prévention est essentielle. À une phase plus tardive, l'agression traumatique au sens large est responsable de phénomènes inflammatoires et d'un choc distributif où la vasoplégie s'ajoute à l'hypovolémie.*

**La prise en charge d'un choc hémorragique repose sur deux éléments essentiels :**

- **les traitements symptomatiques permettant d'éviter un décès précoce et les complications en lien avec l'hypoperfusion des organes ;**
- **le traitement étiologique qui correspond au geste d'hémostase. Celui-ci doit être réalisé le plus précocement possible. Il s'agit d'une vraie « course contre la montre ».**

*Les difficultés rencontrées chez le traumatisé grave sont :*

- *de ne jamais retarder l'hémostase ;*
- *de rationaliser les traitements symptomatiques pour corriger les défaillances d'organe sans entretenir le saignement : aggravation de la coagulopathie par l'hémodilution et l'hypothermie (expansion volémique à base de produits « frais »), hypertension artérielle qui aggrave une hémorragie active... ;*

- *qu'il peut exister plusieurs lésions hémorragiques : la priorisation des gestes d'hémostase est alors sous la responsabilité du trauma leader ;*
- *de ne pas procéder à un geste d'hémostase trop long pendant lequel les défaillances d'organes deviendraient irréversibles. La stratégie hémostatique est appelée le damage control !*

## **A Prise en charge symptomatique initiale**

### **1 Corriger l'hypovolémie et l'état de choc**

Ⓐ L'expansion volémique est le premier moyen thérapeutique symptomatique.

En préhospitalier, sur une VVP, elle fait appel à des solutés de remplissage en privilégiant les cristalloïdes. Le remplissage vasculaire préhospitalier doit être mesuré pour réduire au maximum l'hémodilution. Après un litre d'expansion volémique, l'adjonction d'un vasopresseur (noradrénaline) est nécessaire (deuxième VVP alors indispensable).

À l'hôpital, sur un désilet ou une VVC (posée le plus rapidement possible), l'expansion volémique sera réalisée avec des produits sanguins labiles. Les concentrés de globules rouges seront administrés en O + (homme) ou O- (femme en âge de procréer) en cas d'urgence extrême. Du plasma frais et des concentrés de plaquettes y seront associés pour traiter la coagulopathie (cf. *infra*).

Les objectifs tensionnels sont modestes : pression artérielle moyenne entre 60 et 65 mmHg, pas au-delà. On parle d'hypotension artérielle permissive. Une pression artérielle plus élevée est à risque d'aggraver l'hémorragie. La seule exception est représentée par la suspicion d'un traumatisme crânien grave associé à l'hémorragie. Préserver la pression de perfusion cérébrale avec une pression artérielle moyenne entre 75 et 85 mmHg est alors une priorité.

### **Particularités transfusionnelles chez le traumatisé**

En cas de traumatisme sévère compliqué d'un choc hémorragique, on ne peut pas attendre le résultat de l'hémogramme et du bilan de coagulation pour transfuser le patient. L'indication de la transfusion suit donc une logique clinique. Si le patient est très grave, des produits sanguins labiles seront administrés sans bilan biologique préalable ni groupage. L'EFS doit donc être prévenue. Ceci n'empêche pas de réaliser le bilan biologique avant toute transfusion ! Les objectifs transfusionnels chez le traumatisé sont précisés dans le **tableau 57.3**.

Tableau 57.3

Ⓐ Objectifs transfusionnels chez le traumatisé.

	Sans neurotraumatisme	Avec neurotraumatisme
<b>Hémoglobine</b>	> 7 g/dl	> 10 g/dl
<b>Plaquettes</b>	> 50 G/l	> 100 G/l
<b>TP</b>	> 40 %	> 60 %

### 3 Prévenir ou corriger la coagulopathie

#### Administration de facteurs procoagulants

**B** La prise en charge de la coagulopathie se fait en même temps que celle de la correction de l'état de choc.

À l'hôpital, le **plasma frais congelé** se passe avec les concentrés globulaires dans un ratio de 1/1 (1 CGR pour 1 PFC) ou 1/2 (1 PFC pour 2 CGR). Des **concentrés plaquettaires** sont également administrés dans un ratio de 1/4 le plus généralement (1 CP pour 4 CGR).

En préhospitalier, l'utilisation de plasma lyophilisé est possible.

#### Autres facteurs ou médicaments administrés

Des concentrés de fibrinogène sont administrés pour un objectif de fibrinogénémie > 1,5–2 g/l.

De l'acide tranexamique (agent antifibrinolytique) est administré à la posologie de 1 g sur 10 minutes en préhospitalier puis de 1 g sur 8 heures une fois le patient hospitalisé.

La transfusion massive (au moins 4 produits sanguins labiles transfusés) peut se compliquer d'hypocalcémies iatrogènes car les poches sont riches en citrate (chélateur du calcium qui bloque la coagulation à l'intérieur de la poche). L'administration de calcium (chlorure ou gluconate de calcium) par voie intraveineuse doit se faire de manière régulière (2 g toutes les 4 poches).

#### Prévention de l'hypothermie

Une couverture de survie est rapidement mise en place sur la victime. Une couverture chauffante la remplacera ensuite dès que possible une fois la victime à l'hôpital.

Pour limiter l'hypothermie secondaire à l'expansion volémique, un accélérateur de perfusion couplé à un réchauffeur (« girafe ») est utilisé.

#### B Prise en charge étiologique : réaliser l'hémostase

**A** Réaliser l'hémostase représente l'urgence absolue du choc hémorragique.

Pour qu'elle ait toutes les chances d'être un succès, la coagulopathie doit être corrigée du mieux possible (plaquettes > 50 G/l, TP > 50 %, fibrinogène > 2 g/l).

Des gestes d'hémostase simples ne doivent pas être négligés à la prise en charge initiale :

- ceinture de contention pelvienne en cas de traumatisme du bassin ;
- compresses hémostatiques et pansement compressif d'une plaie segmentaire hémorragique (saignement d'origine veineux) ;
- garrot à la racine d'un membre amputé ou en amont d'une hémorragie segmentaire artérielle (noter l'heure de pose) ;
- suture précoce (parfois à l'arrivée à l'hôpital) d'une plaie hémorragique du scalp.

Pour les autres lésions hémorragiques, l'hémostase sera réalisée le plus tôt possible, idéalement après réalisation du scanner « corps entier » (cartographie des lésions et priorisation par le « *trauma leader* » des gestes d'hémostase à réaliser), par radio-embolisation ou par chirurgie.

#### Encadré 57.1 Concept de *damage control*

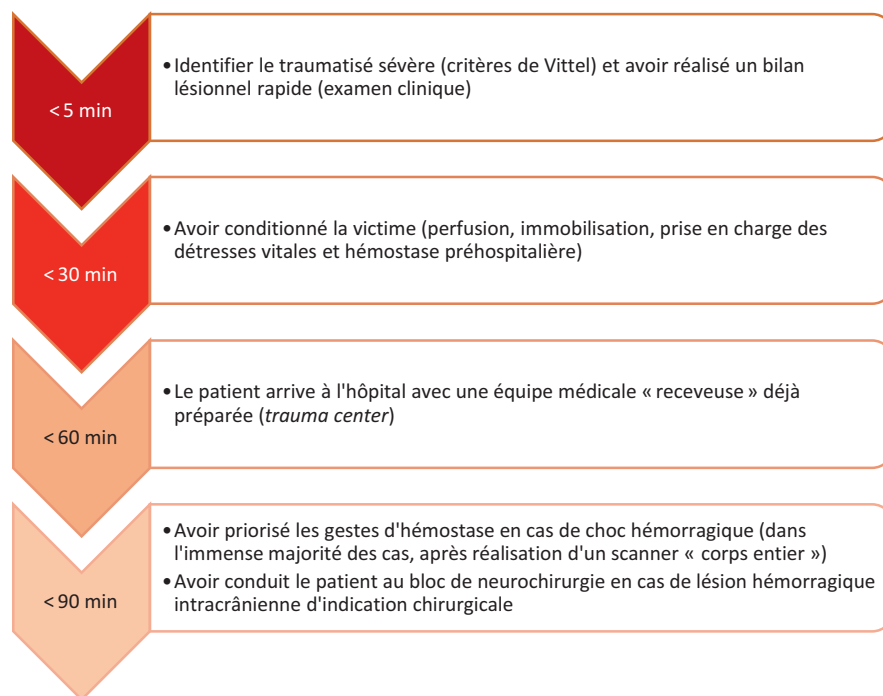
**B** Le concept de *damage control* repose sur une stratégie thérapeutique séquentielle visant à privilégier la restauration physiologique à la réparation anatomique chez des patients traumatisés en choc hémorragique. Il ne s'agit pas de réparer les tissus ou organes lésés (gestes chirurgicaux souvent longs) mais de stopper l'hémorragie le plus rapidement et le plus efficacement possible.



À l'heure actuelle, ce concept s'applique à toutes les phases de la gestion hémostatique du choc hémorragique post-traumatique. En préhospitalier, les plaies hémorragiques sont comprimées, « garrottées » ou suturées (scalp). Une ceinture de contention pelvienne est mise en place pour toute suspicion de fracture du bassin. À l'hôpital, les hémorragies « internes » seront gérées le plus rapidement et efficacement possible par radio-embolisation et/ou par chirurgie. Le geste chirurgical sera « sommaire », permettant simplement de stopper l'hémorragie. Dès l'hémorragie arrêtée, la priorité est de nouveau donnée à la réanimation (réchauffement du patient, correction de la coagulopathie, monitoring et correction de l'hémodynamique...). La chirurgie « réparatrice » au sens large aura lieu plusieurs heures voire plusieurs jours plus tard (chirurgie de « *second look* »).

## Tic-tac...

Traumatisme n'intéressant qu'une seule victime, timing à l'arrivée du médecin en préhospitalier.



Ces délais doivent être raccourcis au maximum. Le délai de transport à l'hôpital après le traumatisme ne doit pas excéder 90 minutes.

### **Une situation clinique... Deux prises en charge**

Julien est de garde en salle d'accueil des urgences vitales (SAUV) dans un hôpital universitaire. Il est 2 h du matin et on vous prévient de l'arrivée imminente d'un patient de 26 ans, traumatisé dans les suites d'un accident de la voie publique alors qu'il était conducteur non casqué d'un véhicule motorisé deux-roues. Le patient serait tachycarde mais stable sur tous les autres plans.

## Où Julien ne fait pas ce qu'il faut...

Julien demande à l'infirmière de la SAUV d'installer un brancard muni d'un plan dur pour accueillir le patient.

Il s'occupe alors rapidement des deux autres patients dont il a la charge avant que la victime n'arrive. Celle-ci arrive 40 minutes plus tard. Le médecin du SMUR confirme qu'il s'agit d'un jeune homme de 26 ans, non casqué au moment de l'accident, qui a été projeté quelques mètres en arrière de son scooter après avoir percuté un terre-plein central.

Les constantes du patient sont les suivantes : FC 135 bpm, PA 100/55 mmHg, FR 20 cycles/min, SpO<sub>2</sub> 99 % sous masque à haute concentration 15 litres/min, Glasgow 12 (Y2 M6 V4). Il n'y a pas d'anomalie pupillaire ni signe de focalisation neurologique. Il existe une fracture ouverte de la cheville droite qui a été réduite sous morphine et midazolam. Le patient est alors transféré sur le plan dur du brancard de la SAUV. La minerve cervicale rigide est laissée en place.

Julien demande à l'infirmière un bilan biologique (NFS-plaquettes, bilan de coagulation, ionogramme sanguin, créatininémie, bilan hépatique, CPK, lipase, troponine ainsi qu'un groupage sanguin). Devant la stabilité de la victime, une radiographie thoracique et une radiographie du bassin de face sont réalisées.

Trente minutes plus tard, le service de radiologie appelle pour conduire le patient au scanner « corps entier ». Sur la table du scanner, le patient présentera un arrêt cardiaque...

*Il s'agit d'emblée d'un traumatisme sévère selon les critères de Vittel : Glasgow < 13, traumatisme en deux-roues à haute cinétique avec un patient non casqué. D'autre part, la tachycardie peut être un signe de choc hémorragique débutant. Chez ces patients, l'hypotension artérielle est tardive et signe souvent une extrême gravité.*

*L'accueil de ce traumatisme sévère ne s'est pas fait de la bonne manière, systématique et protocolisée comme décrit ci-dessus (pas d'appel des différents intervenants, EFS, chirurgiens). L'HemoCue® n'est pas connue et une première gazométrie artérielle aurait peut-être permis de dépister d'emblée des signes de gravité : hyperlactatémie, hémoglobininémie. La FAST-échographie manque de manière inexcusable au bilan lésionnel initial. Julien n'a pas non plus analysé les radiographies avant le transfert du patient au scanner.*

*Dans ce cas précis, l'arrêt cardiaque était secondaire à un pneumothorax compressif aggravé par une hémorragie rétropéritonéale sur un traumatisme du bassin.*

## Où l'on peut faire confiance à Julien

Julien demande à l'infirmière de la SAUV d'installer un brancard muni d'un plan dur (plaques de radiologie en place) pour accueillir le patient. Il organise avec l'ensemble de l'équipe soignante l'accueil de ce patient gravement traumatisé : préparation du bilan biologique et prétransfusionnel, appel du centre de transfusion, appel des chirurgiens.

À l'arrivée du patient, il est accompagné du médecin sénior qui prend le rôle de *trauma leader*. Pendant que Julien pose la voie veineuse centrale et le cathéter artériel, il réalise une FAST-échographie qui ne retrouve aucun épanchement intrapéritonéal, pas d'épanchement péricardique et pas d'hémithorax. Le doppler transcrânien est normal et l'échographie pleurale est en faveur d'un pneumothorax droit. Le diagnostic de pneumothorax compressif est confirmé par la radiographie. La radiographie du bassin retrouve une disjonction pubienne et des fractures multiples. Le bilan biologique est envoyé en extrême urgence. La gazométrie artérielle retrouve : pH = 7,30, PaO<sub>2</sub> = 95 mmHg, PaCO<sub>2</sub> = 30 mmHg, lactatémie = 5 mmol/l. L'hémoglobininémie est à 10 g/dl. Sans attendre le résultat du reste du bilan biologique, devant la suspicion de choc

hémorragique, 2 CGR et 2 PFC sont demandés et 1 g d'acide tranexamique est perfusé sur 10 minutes. Un drain thoracique est positionné dans la plèvre à droite avant la réalisation du scanner « corps entier ». Devant une agitation, le patient sera ensuite rapidement intubé pour faciliter sa prise en charge.

Une hypotension artérielle apparaîtra et sera corrigée par la transfusion des produits sanguins labiles et l'utilisation de noradrénaline à la posologie de 1 mg/heure. Le scanner ne retrouvera rien à l'étage cérébral et vertébro-médullaire. Le scanner thoracique confirmera la bonne position de la sonde d'intubation et du drain thoracique droit ainsi que l'existence de contusions pulmonaires bilatérales. Il existe une contusion hépatique isolée sans fuite active de produit de contraste. En revanche, le bassin est le siège de fractures multiples avec un saignement actif rétro-péritonéal d'origine artérielle. Celui-ci sera pris en charge immédiatement en radio-embolisation.

Tout au long de la procédure, le patient sera « réchauffé » et seront transfusés au total 6 CGR, 6 PFC et 1 CP. 2 g d'acide tranexamique et 3 g de concentrés de fibrinogène y seront associés pour corriger la coagulopathie ainsi que 2 g de chlorure de calcium devant la transfusion massive. Le séjour en réanimation durera 4 jours au total.

## Réponses aux quiz

### Quiz 1

Il faut dans un premier temps éviter le suraccident en signalant l'accident aux autres usagers de la route. Il ne faut surtout pas que le témoin se mette en danger en prenant en charge la ou les victimes. Il faut ensuite identifier la ou les victimes (ici il n'y en a qu'une) et rechercher un arrêt cardiaque d'emblée qui pourrait justifier le recours à une réanimation cardiopulmonaire (ici la victime n'est pas en arrêt cardiaque car elle est vigile et respire). En donnant au régulateur d'emblée les éléments de cinétique et la projection, selon les critères de Vittel, il identifiera le traumatisme comme sévère et dépêchera une équipe médicale du SMUR le plus rapidement possible sur place. Attention de ne pas retirer le casque ni mobiliser le patient (mise en péril de l'axe tête-cou-tronc). Les premiers secours (pompiers) réaliseront ces manœuvres en équipe et immobiliseront la victime dans les meilleures conditions. Vous pouvez en revanche éviter d'emblée la déplétion thermique en recouvrant la victime avec des couvertures ou des vêtements.

### Quiz 2

Non ! La victime doit être conditionnée mieux que cela.

Il faut poser une VVP au membre supérieur controlatéral, assurer l'analgésie et considérer qu'il s'agit d'une hémorragie grave. La levée du pansement compressif fait par les pompiers permettra d'identifier un saignement d'origine artériel ou profus d'origine veineuse. Dans ce cadre, la mise en place d'un garrot à la racine du membre supérieur droit est obligatoire — en notant l'heure de pose (quantification du temps d'ischémie) et en transportant le plus rapidement possible le patient dans un hôpital muni d'un chirurgien compétent pour assurer l'hémostase. Un transport médicalisé est indispensable. L'équipe médicale receveuse et le chirurgien référent de cette prise en charge seront mis en alerte.

## Traumatismes du thorax

Item, objectifs pédagogiques

## ITEM 334 – Prise en charge immédiate préhospitalière et à l'arrivée à l'hôpital, évaluation des complications chez un traumatisé thoracique

Rang	Rubrique	Intitulé	Descriptif
B	Éléments physiopathologiques	Connaître la physiopathologie de l'atteinte des organes intrathoraciques après traumatisme	Décrire les mécanismes d'atteinte des organes intrathoraciques et l'incidence des atteintes
A	Diagnostic positif	Savoir suspecter un traumatisme thoracique	Identifier les signes évocateurs : anamnèse, inspection (signe de la ceinture, contusion, plaie)
A	Examens complémentaires	Savoir demander les examens complémentaires permettant le diagnostic de traumatisme thoracique	Échographie pleuropulmonaire, tomodensitométrie thoraco-abdominale avec injection de produit de contraste, radiographie de thorax, électrocardiogramme
A	Examens complémentaires	Savoir reconnaître un hémithorax et un pneumothorax sur une radiographie	
A	Contenu multimédia	Radiographies d'hémithorax et de pneumothorax	
A	Identifier une urgence	Savoir identifier les situations indiquant le recours à une thérapeutique de sauvetage	Pneumothorax suffoquant, syndrome hémorragique, détresse respiratoire, choc
B	Prise en charge	Connaître les principes de la prise en charge d'un traumatisme thoracique	Analgésie multimodale, drainage thoracique, assistance ventilatoire non invasive, exploration chirurgicale des traumatismes pénétrants, avis chirurgical spécialisé pour les cas complexes (rupture de l'isthme aortique, volet thoracique, lésions diaphragmatiques et cardiaques)

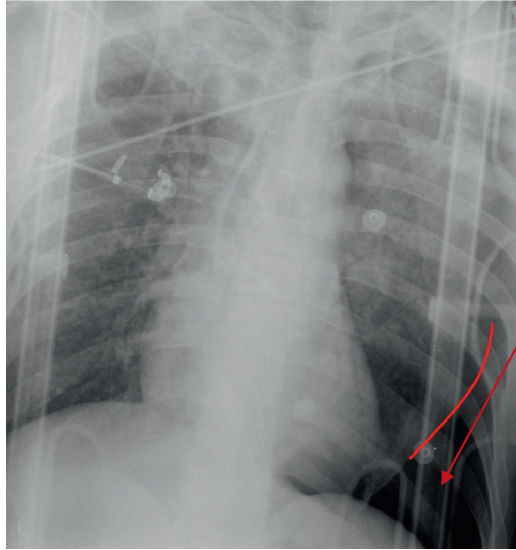
**A** L'importance des lésions intrathoraciques n'est pas corrélée à la sévérité des atteintes pariétales éventuelles, en particulier par certains mécanismes lésionnels comme la décélération ou l'accélération brutale, la compression abdominale à glotte fermée et l'effet de souffle (blast).

Tout traumatisé sévère doit être considéré comme un traumatisé thoracique jusqu'à preuve du contraire.

Les points d'appel cliniques sont surtout les douleurs pariétales, la détresse respiratoire et l'emphysème sous-cutané.

## I Principales lésions anatomiques intrathoraciques

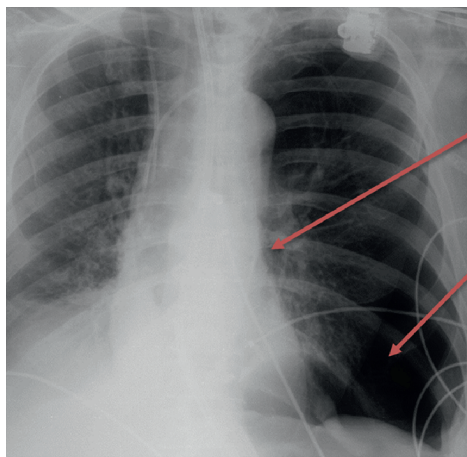
- **Atteinte des plèvres** : les épanchements pleuraux à type d'hémothorax (sang), de pneumothorax (air) ou les deux (hémopneumothorax) sont très fréquents. Tout pneumothorax visible en radiographie (fig. 57.4 et 57.5) doit être drainé. S'il n'est pas visible en radiographie mais au scanner, on parle de pneumothorax occulte dont le drainage n'a pas montré de bénéfice. S'il est compressif, son drainage est une urgence absolue, parfois précédé d'une exsufflation à l'aiguille ou d'une thoracostomie au doigt (pneumothorax suffocant qui s'associe à une déviation médiastinale parfois compliqué d'un état de choc voire d'un arrêt cardiaque — l'association à un emphysème sous-cutané est évocatrice). Un hémothorax doit être systématiquement drainé devant le risque d'empyème secondaire. S'il est compressif (refoulement du médiastin), son drainage se fera au bloc opératoire devant l'éventuelle nécessité de recours d'urgence à une thoracotomie d'hémostase.
- **B Lésions du parenchyme pulmonaire** : contusions pulmonaires, rupture alvéolaire (pneumatocèle).
- **A Fractures costales** : elles sont extrêmement fréquentes et douloureuses. Lorsqu'elles sont bifocales, elles réalisent un volet costal, à haut risque d'insuffisance respiratoire aiguë (respiration paradoxale avec affaissement de la paroi thoracique en regard à l'inspiration). Les fractures de côtes posent très souvent un problème d'analgésie. Celle-ci est pourtant fondamentale à prendre en charge (analgésie multimodale ou locorégionale) car le patient algique ne tousse pas et s'encombre. Les insuffisances respiratoires aiguës secondaires sont alors fréquentes. Au-delà de deux fractures de côtes, *a fortiori* en présence d'un volet costal, l'avis du réanimateur est indispensable (admission en unité de surveillance continue).
- **B Lésions de l'aorte thoracique** : rupture traumatique de l'isthme aortique au décours d'un traumatisme avec décélération (zone de fragilité entre une aorte thoracique fixée et une aorte abdominale plus mobile). Les autres atteintes vasculaires sont plus rares.
- **Contusion myocardique et hémopéricarde** : ces lésions sont rares mais systématiquement dépistées par l'échographie, l'ECG (anomalies du segment ST) et le dosage d'une troponinémie.
- Les ruptures trachéobronchiques et les lésions œsophagiennes sont exceptionnelles.



**Pneumothorax gauche**  
Hyperclarté en dehors  
de la ligne pleurale  
(en rouge)

Fig. 57.4

Ⓐ Radiographie thoracique d'un patient de 34 ans, chute de 6 mètres.



**Pneumothorax compressif  
ou suffocant**

Déviat ion cardiaque  
et médiastinale

Pneumothorax  
gauche complet

Fig. 57.5

Ⓐ Pneumothorax gauche complet suffocant.

Le patient est en état de choc et le drainage thoracique est urgent dans cette situation.

## II Examen clinique en moins de 30 secondes

- Ⓐ L'examen clinique recherche à l'inspection et à l'auscultation une asymétrie ventilatoire (épanchement pleural gazeux et/ou liquidien du côté de l'hémithorax immobile) et à la palpation, un emphysème sous-cutané (crépitements sous-cutanés) en faveur d'un pneumothorax (brèche pleurale) homolatéral.

### III Examens complémentaires

#### A Radiographie thoracique de face

Elle tend à être supplantée par l'échographie pleuropulmonaire qui fait partie de la FASTe et qui pourrait être plus performante pour le diagnostic d'épanchement pleural liquidien post-traumatique (hémithorax) ou gazeux (pneumothorax).

#### B Scanner thoracique injecté (fig. 57.6 et 57.7)

Il précisera l'importance des épanchements pleuraux sanguins ou gazeux, l'étendue des contusions pulmonaires, l'existence d'un hémomédiastin faisant suspecter une lésion des gros vaisseaux intrathoraciques (rupture traumatique de l'isthme aortique).

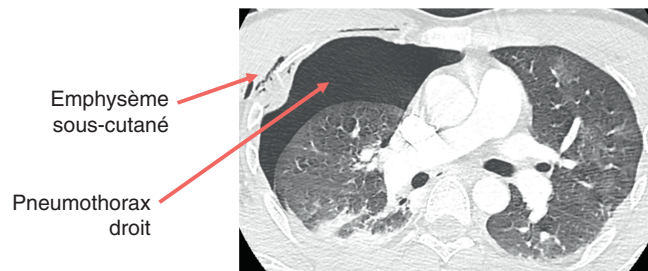


Fig. 57.6

Ⓐ Scanner thoracique d'un patient de 33 ans, victime d'un accident de deux-roues à haute cinétique.

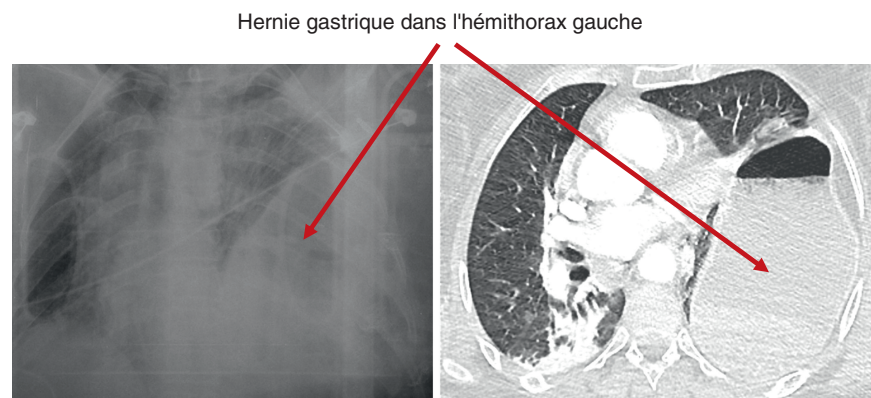


Fig. 57.7

Ⓐ Radiographie et scanner thoraciques chez une patiente défenestrée de 54 ans. Rupture diaphragmatique gauche.

À ne pas confondre avec un hémithorax !

## IV Thérapeutiques spécifiques

- L'exasufflation à l'aiguille d'un pneumothorax compressif est une urgence thérapeutique, parfois réalisée en préhospitalier.
- **B** *Le drainage thoracique d'un pneumothorax ou d'un hémothorax. L'association des deux (hémopneumothorax), situation post-traumatique la plus fréquente, impose en général la pose d'un drain de gros diamètre par technique chirurgicale en position postéro-basale. Un pneumothorax isolé, s'il est bien toléré, peut se drainer avec un drain de moins gros calibre, par technique percutanée de Seldinger, en position antéro-apicale.*
- *La prise en charge interventionnelle d'une rupture traumatique de l'isthme aortique se fait essentiellement par voie endovasculaire (endoprothèse).*

## Traumatismes de l'abdomen

Item, objectifs pédagogiques

### ITEM 334 – Prise en charge immédiate préhospitalière et à l'arrivée à l'hôpital, évaluation des complications chez un traumatisé abdominal

Rang	Rubrique	Intitulé	Descriptif
<b>B</b>	Éléments physiopathologiques	Connaître la physiopathologie de l'atteinte des organes abdominaux (intra- et rétropéritonéaux) après traumatisme	Décrire les mécanismes d'atteinte des organes intra- et rétropéritonéaux et l'incidence des atteintes
<b>A</b>	Diagnostic positif	Savoir suspecter un traumatisme abdominal	Identifier les signes évocateurs : anamnèse,



			inspection (signe de la ceinture, contusion, plaie)
<b>A</b>	Examens complémentaires	Savoir demander les examens d'imagerie permettant le diagnostic de traumatisme abdominal	Échographie abdominale, tomodensitométrie abdominale avec injection de produit de contraste
<b>A</b>	Identifier une urgence	Savoir identifier le recours à une thérapeutique d'hémostase en urgence chez l'adulte et l'enfant	Association d'une instabilité hémodynamique (PAS < 90 mmHg ou recours aux vasopresseurs ou transfusion préhospitalière ou réponse absente ou transitoire à l'expansion volémique) et d'un épanchement intrapéritonéal à la FAST
<b>B</b>	Prise en charge	Connaître les principes de la prise en charge d'un traumatisme abdominal chez l'adulte et l'enfant	<i>Damage control</i> chirurgical (hémostase, coprostase, lavage, fermeture incomplète), embolisation radiologique, réinterventions itératives, surveillance de la pression intra-abdominale

Tout traumatisé sévère doit être considéré comme un traumatisé abdominal jusqu'à preuve du contraire.

## I Principales lésions anatomiques

**B** La rate est le viscère plein le plus souvent touché, suivie par le foie, le ou les reins puis le pancréas. Les fractures, les lacérations, les contusions, les hématomes sous-capsulaires (sauf pour le pancréas) sont les lésions anatomiques les plus fréquentes.

Les traumatismes des organes creux (tube digestif) sont rares au cours des traumatismes fermés mais d'autant plus à risque que le traumatisme a été violent. Sont touchés par ordre de fréquence : le grêle, le côlon, le duodénum et l'estomac. En dehors d'un pneumopéritoine, l'imagerie est d'un apport modeste dans le cadre de ces lésions. Leur diagnostic est souvent retardé et peut être fait secondairement suite à l'apparition d'une péritonite. Dans le cadre des traumatismes pénétrants (arme blanche, arme à feu), l'atteinte des organes creux est classique et l'indication d'une laparotomie exploratrice diagnostique ± thérapeutique doit être large (quasi systématique).

Le mésentère peut être atteint au cours d'un traumatisme avec deux conséquences possibles : l'ischémie/nécrose d'un segment digestif ou une hémorragie par arrachement d'un pédicule vasculaire. Le diagnostic d'une telle atteinte est difficile et justifie la laparotomie au moindre doute.

Les autres traumatismes vasculaires, essentiellement de la veine cave inférieure, sont grevés d'une lourde mortalité, qui est fonction de la localisation (80 à 100 % dans les lésions supra-hépatiques et rétro-hépatiques).

## II Examen clinique en moins de 30 secondes

Ⓐ La recherche d'une douleur à la palpation abdominale, d'une défense et/ou d'une contracture laisse envisager un traumatisme grave avec lésions intra-abdominales. Les lésions rénales peuvent se manifester par une hématurie (constatée à l'inspection des urines à postériori).

## III Examens complémentaires

### A FAST-écho

La FAST-échographie a toute sa place dès l'arrivée du patient à l'hôpital.

Elle recherche essentiellement un hémopéritoine : épanchement liquidien post-traumatique (à droite) dans l'espace inter-hépto-rénal de Morrison, (à gauche) autour de la rate ou dans l'espace inter-spléno-rénal de Köhler et (en sus-pubien) dans le cul-de-sac de Douglas.

L'hémopéritoine laisse envisager un traumatisme grave de la rate et/ou du foie.

### B Scanner abdominopelvien injecté (fig. 57.8 et 57.9)

Il permet de préciser les lésions (fracture ? lacération ? contusion ?) et leur grade. Il permet surtout une cartographie lésionnelle essentielle pour prioriser les prises en charge hémostatiques. Dans certains cas, une fuite (*blush*) artérielle et/ou veineuse de produit de contraste identifiera le « foyer » hémorragique et permettra de cibler l'hémostase interventionnelle.

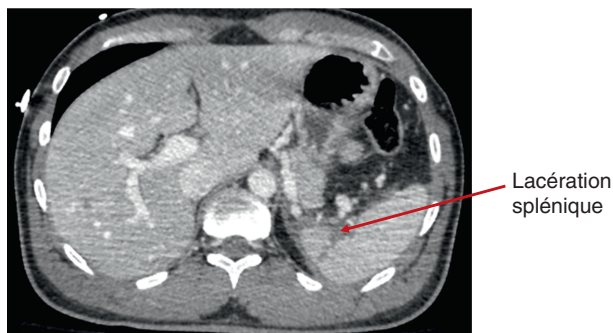


Fig. 57.8

Ⓐ Scanner abdominopelvien au temps portal d'un patient de 33 ans victime d'un accident en deux-roues à haute cinétique.

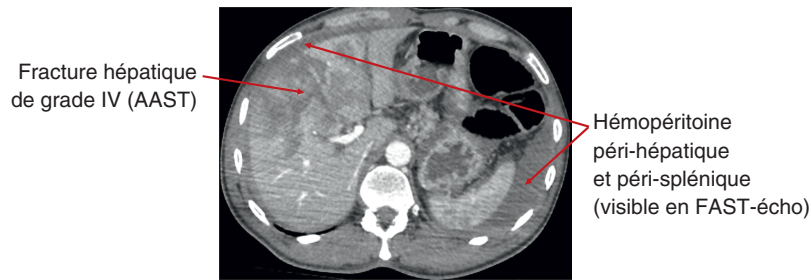


Fig. 57.9

Ⓐ Scanner abdominopelvien au temps portal d'un patient de 42 ans victime d'un accident en véhicule léger. 1 heure 30 de désincarcération par les secours sur le lieu de l'accident.

## IV Thérapeutiques spécifiques

Ⓑ La radio-embolisation a pris une place croissante dans la prise en charge hémostatique des lésions hémorragiques des viscères pleins. Le radiologue interventionnel a l'opportunité de traiter rapidement plusieurs foyers hémorragiques, ce que ne peut pas faire (ou moins rapidement) le chirurgien. Un scanner injecté préalable est en revanche indispensable.

La chirurgie garde toute sa place dans certaines indications :

- les ruptures complètes de la rate sont traitées par splénectomie (même si une embolisation splénique peut la précéder) ;
- les fractures et hémorragies hépatiques peuvent être prises en charge par un tamponnement ou packing (champs secs non dépliés) péri-hépatique ;
- les ruptures rénales peuvent être traitées par néphrectomie ;
- la laparotomie exploratrice diagnostique ± thérapeutique doit être réalisée sans tarder si la lésion d'un organe creux ou si une lésion mésentérique est suspectée (a fortiori si le traumatisme a été pénétrant ou violent). Le pneumopéritoine en représente l'indication obligatoire. Il n'y a aucune place à l'heure actuelle pour la laparoscopie diagnostique ± thérapeutique dans ce cadre.

## Traumatismes du bassin et des membres

Item, objectifs pédagogiques

**ITEM 334 – Prise en charge immédiate préhospitalière et à l'arrivée à l'hôpital, évaluation des complications chez un traumatisé des membres et/ou du bassin**

Rang	Rubrique	Intitulé	Descriptif
------	----------	----------	------------

B	Éléments physiopathologiques	Classification des fractures ouvertes	Cauchoix et Gustillo
A	Diagnostic positif	Savoir suspecter à l'anamnèse et à l'examen clinique une lésion osseuse	
A	Identifier une urgence	Savoir suspecter des complications vasculaires et neurologiques	
A	Examens complémentaires	Connaître les indications et savoir demander un examen d'imagerie devant un traumatisé du membre et/ou du bassin	Si suspicion de fracture de membre, radiographie standard de face et de profil englobant les articulations sus- et sous-jacentes
B	Examens complémentaires	Connaître la sémilogie radiologique de base des fractures diaphysaires simples des os longs	Fracture = trait interrompant la ligne corticale
B	Contenu multimédia	Identifier une fracture diaphysaire des os longs	Exemples de fractures diaphysaires simples des os longs sur des radiographies
A	Examens complémentaires	Savoir rechercher des complications précoces	Vasculaires (artère poplitée notamment) : doppler, angioscanner ; place respective de la kaliémie, de la créatininémie, des CPK et de la myoglobine
A	Prise en charge	Connaître des principes de prise en charge initiale d'une fracture	Alignement, antalgie, antibioprofylaxie, prévention du tétanos, avis spécialisé
B	Prise en charge	Connaître les principes de prise en charge des fractures ouvertes et fermées	Fractures fermées : orthopédique ou chirurgicale ; mesures associées : analgésie multimodale, prévention de la maladie thromboembolique veineuse, rééducation, surveillance clinique (patient sous plâtre) et radiologique Fractures ouvertes : traitement local (détersion, parage), suture sans tension, ostéosynthèse dictée par la classification de Gustillo, antibiothérapie
A	Prise en charge	Connaître les principes de prise en charge des principales complications des fractures	Aponévrotomie, hydratation, anticoagulation

## I Traumatismes pelviens

Tout traumatisé sévère doit être considéré comme un traumatisé pelvien jusqu'à preuve du contraire.

### A Principales lésions anatomiques

**B** Les lésions pelviennes à redouter sont les lésions instables du bassin (fractures et luxations). La complication immédiate des traumatismes du bassin est le choc hémorragique, dont la fréquence est environ de 10 %. La gravité des fractures du bassin est fonction de l'existence d'une atteinte postérieure (sacrum, articulations sacro-iliaques), qui va déstabiliser le bassin en permettant sa rotation ou son ascension et qui s'associe souvent à des lésions vasculaires (hématome rétropéritonéal) et nerveuses.

### B Examen clinique en moins de 30 secondes

Une instabilité du bassin lors de la palpation des deux crêtes iliaques est à rechercher chez tout traumatisé sévère.

### C Examens complémentaires

L'intérêt de la **radiographie du bassin de face** tend à être remis en question. Elle permet de mettre en évidence les principales lésions du bassin (disjonction de la symphyse pubienne, fractures, **fig. 57.10**) avant d'aller au scanner. En présence d'un choc hémorragique, la présence d'un fracas du bassin radiologique, associé à une FAST-échographie négative, permettra d'envisager une hémorragie grave d'origine pelvienne. Elle permet aussi l'identification de fractures de l'extrémité supérieure du fémur (**fig. 57.11**).

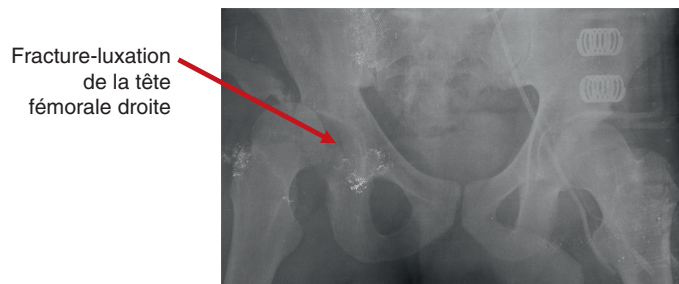


Fig. 57.10

**A** Radiographie du bassin chez un homme de 25 ans renversé par un véhicule léger.

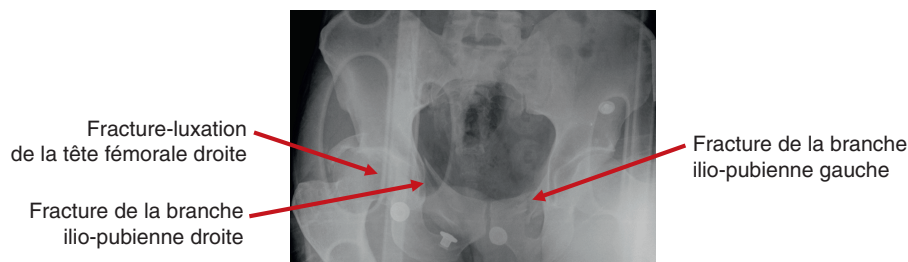


Fig. 57.11

**A** Radiographie du bassin chez un homme de 38 ans défenestré.

*Le scanner du pelvis injecté permet de cartographier les lésions osseuses et, surtout, de retrouver l'origine du saignement d'origine pelvienne en vue d'une artério-embolisation.*

## **D Thérapeutiques spécifiques**

*Les deux règles fondamentales sont les suivantes :*

- *toute suspicion de traumatisme pelvien grave (traumatisme violent, instabilité clinique du bassin, choc hémorragique) impose la mise en place préhospitalière d'une ceinture de contention pelvienne. Celle-ci doit être mise en place au niveau des trochanters fémoraux ;*
- *il est interdit de réaliser un sondage vésical avant interprétation du scanner dans le cadre d'un traumatisme pelvien (risque de lésion urétrale associée).*

*Un choc hémorragique d'origine pelvienne peut être traité de trois manières possibles :*

- *l'artério-embolisation est la technique de choix mais est surtout efficace pour l'hémostase de saignements d'origine artérielle ; or, de nombreuses hémorragies pelviennes sont d'origine veineuse ;*
- *la fixation chirurgicale externe du bassin (clamp de Ganz ou fixateur externe antérieur) est efficace pour traiter une hémorragie veineuse. L'objectif est de fermer l'anneau pelvien pour réduire l'expansion de l'hématome rétropéritonéale ;*
- *le tamponnement ou packing pelvien pré-péritonéal est une technique moins répandue en France. Il s'agit en revanche d'une technique de choix si le patient est instable et pris en charge d'emblée chirurgicalement (laparotomie exploratrice et thérapeutique associée à ce tamponnement).*

## **II Traumatismes des membres**

Ⓐ La prise en charge des fractures des membres n'est en général pas la priorité chez le traumatisé sévère.

Seules les fractures avec atteintes vasculonerveuses, syndrome des loges (ischémie d'aval liée à un œdème post-traumatique des loges musculaires) ou grand délabrement (fracture ouverte Cauchoux III) constituent des priorités chirurgicales dans les 6 heures qui suivent l'accident.

### **A Examen clinique en moins de 30 secondes**

Dès la prise en charge initiale, tout patient traumatisé sévère doit être examiné à la recherche d'une fracture de membre ou d'une luxation articulaire. En présence d'une fracture ou d'une luxation, la recherche de complications précoces est systématique :

- palpation des pouls périphériques à la recherche d'une lésion artérielle (compression directe ou par syndrome des loges, section) ;
- examen neurologique sensitivomoteur à la recherche d'une lésion nerveuse (compression ou section) ;
- examen cutané à la recherche d'une fracture ouverte (plaie cutanée en communication avec la fracture).

La réduction rapide d'une fracture (ou d'une luxation) puis une immobilisation (attelle pneumatique puis plâtre une fois le patient stabilisé) sont la règle, afin de réduire le risque d'embolie graisseuse. La chirurgie aura lieu secondairement. Un avis orthopédique est dans tous les cas nécessaires.

À noter l'importance de réexaminer, une fois le patient stabilisé, les membres à la recherche de fractures ou entorses passées inaperçues initialement, afin d'éviter des complications fonctionnelles invalidantes à moyen et plus long terme.

### B Classification des fractures ouvertes (Cauchoix et Duparc, Gustilo)

**B** L'ouverture cutanée est un facteur de mauvais pronostic en cas de fracture par le risque de complications infectieuses (ostéoarthrites secondaires). La classification de Cauchoix et Duparc ainsi que celle de Gustilo définissent trois stades de gravité et de risque infectieux croissant. La rapidité et le type de prise en charge au bloc opératoire dépendront de cette classification.

### C Thérapeutique (tableau 57.4)

Le parage chirurgical de la plaie est dans tous les cas obligatoire. Il correspond d'abord à un débridement au bloc permettant une exploration complète. S'ensuit une décompression voire un drainage des loges musculaires. Enfin, les tissus contus ou dévitalisés sont excisés pour permettre la cicatrisation et éviter la contamination secondaire.

En cas de fracture ouverte, l'antibioprophylaxie est recommandée.

Tableau 57.4

**A** Prise en charge chirurgicale.

Classification		Prise en charge chirurgicale habituelle
I	Plaie punctiforme < 1 cm, peu étendue, rendant possible une suture possible sans tension	<i>Idem</i> fractures fermées (délai < 24 h)
II	Ouverture cutanée > 1 cm, étendue, avec lésions des tissus mous rendant une suture sans tension difficile	<i>Idem</i> fractures fermées (délai idéalement < 6 h)
III	Perte de substance rendant une suture primaire impossible, grand délabrement	Pas de suture, mise en place d'un fixateur externe (délai < 6 h)

## Traumatismes vertébro-médullaires

Item, objectifs pédagogiques

**ITEM 334 – Prise en charge immédiate préhospitalière et à l'arrivée à l'hôpital, évaluation des complications chez un traumatisé du rachis ou vertébro-médullaire**

Rang	Rubrique	Intitulé	Descriptif
------	----------	----------	------------

A	Définition	Fracture du rachis, atteinte médullaire associée	
B	Éléments physiopathologiques	Connaître les conséquences hémodynamiques et ventilatoires de l'atteinte médullaire selon le niveau lésionnel	
A	Identifier une urgence	Connaître les symptômes devant faire suspecter une lésion médullaire	Syndrome lésionnel, syndrome sous-lésionnel
A	Prise en charge	Connaître les indications et les modalités des principes d'immobilisation	
A	Examens complémentaires	Connaître les indications d'imagerie devant un traumatisé du rachis ou vertébro-médullaire	Places respectives de la tomodensitométrie et de l'IRM et précautions à prendre
B	Prise en charge	Connaître les principes de prise en charge des traumatismes du rachis	Remplissage vasculaire, vasopresseurs, indication de ventilation mécanique, chirurgie, non-indication de la corticothérapie

Tout traumatisme sévère doit être considéré comme associé à une lésion rachidienne jusqu'à preuve du contraire.

## I Principales lésions anatomiques

Ⓐ La possible association traumatisme sévère-lésion rachidienne instable impose tout au long de la prise en charge préhospitalière puis hospitalière un maintien strict de l'axe tête-cou-tronc, au mieux sur un plan dur et/ou dans un matelas-coquille, après une immobilisation cervicale par une minerve rigide. Cette attitude s'impose jusqu'à l'interprétation définitive du scanner rachidien par le radiologue et la certitude qu'il n'existe aucun risque de compression médullaire par déplacement d'une lésion instable.

Les traumatismes rachidiens et médullaires sont essentiellement retrouvés lors de traumatismes violents : accident de la voie publique à haute vitesse, chute d'un lieu élevé (défenestration volontaire ou accidentelle), sports à risque (équitation, parapente).

Le traumatisme rachidien grave s'associe d'emblée à ou est à risque de se compliquer d'une lésion médullaire. La moelle spinale est protégée par la stabilité rachidienne qui implique les vertèbres et le segment mobile rachidien (SMR, éléments capsulo-disco-ligamentaires).

Un **rachis instable** peut donc correspondre à :

- une lésion osseuse impliquant le segment vertébral moyen : fracture du mur vertébral postérieur, des pédicules, des apophyses articulaires postérieures. Les lésions du segment antérieur (partie antérieure des corps vertébraux) et postérieur (lames, apophyses transverses et épineuses) ne sont pas instables (sauf s'il existe une entorse grave associée) ;
- une lésion grave du segment mobile rachidien : entorse grave jusqu'à la luxation. Les entorses graves concernent essentiellement le rachis cervical.



Certaines lésions rachidiennes instables sont caractéristiques. La *burst fracture* correspond à une fracture comminutive avec éclatement du corps vertébral. La *tear drop* correspond à une fracture du corps vertébral associée à une rupture complète du SMR.

**Au niveau médullaire**, il peut exister une lésion déjà patente au moment de la prise en charge avec un syndrome médullaire correspondant à :

- un choc spinal dans les premières heures suivant le traumatisme : le syndrome sous-lésionnel correspond alors à une atteinte sensitivomotrice flasque pouvant s'associer à une dysautonomie (une dysautonomie sévère d'origine cervicale peut s'associer à un choc distributif par vasoplégie voire un arrêt cardiaque) et des troubles vésicosphinctériens (atonie anale, rétention d'urines, priapisme) ;
- un automatisme médullaire différé (syndrome neurogène central) au cours duquel seront constatés un syndrome pyramidal et des réflexes ostéotendineux vifs.

Au niveau anatomique, il faut différencier la contusion médullaire (pronostic fonctionnel variable, récupération possible) de la section médullaire (absence de récupération possible). Des troubles vésicosphinctériens sévères avec une béance anale initiale témoignent en général de lésions médullaires complètes et de moins bon pronostic.

## II Examen clinique en moins de 30 secondes

Un examen neurologique segmentaire sommaire, moteur et sensitif, doit avoir lieu dès que possible. En cas de syndrome médullaire (choc spinal), un examen périnéal avec toucher rectal est essentiel à visée pronostique.

### Encadré 57.2 Conséquences hémodynamiques et ventilatoires des lésions médullaires

**B** Les lésions médullaires peuvent d'emblée mettre en jeu le pronostic vital :

- une lésion médullaire située au-dessus de C4 peut être responsable d'une insuffisance respiratoire aiguë par paralysie diaphragmatique ;
- une lésion médullaire peut être responsable d'une vasoplégie (dysautonomie) dans tout le territoire sous-lésionnel. Un état de choc, parfois un arrêt cardiaque lors du choc spinal, peut compliquer de telles lésions.

### Encadré 57.3 Score ASIA

**B** Le score ASIA (American Spinal Injury Association) permet une évaluation et un suivi neurologique plus précis et objectif chez tous les blessés neuromédullaires. Il combine une évaluation motrice et une évaluation sensitive précises sur tous les niveaux médullaires.

### III Examens complémentaires

Le **scanner du rachis total** avec reconstructions sagittales est de réalisation systématique. Le plan dur et la minerve cervicale rigide ne sont retirés que quand le résultat est interprété comme négatif et qu'il n'existe aucune suspicion d'entorse grave rachidienne.

L'**IRM du rachis et médullaire** (fig. 57.12 et 57.13) sera réalisée au moindre doute d'une lésion du SMR : mécanisme lésionnel (chute d'un lieu haut situé, par exemple), lésions traumatiques multiples du segment vertébral antérieur ou postérieur... Un avis neurochirurgical ou orthopédique doit alors être pris.

Les lésions vertébro-médullaires les plus fréquentes sont situées (comme dans les exemples ci-dessous) au niveau des charnières (cervicothoracique et thoracolombaire).

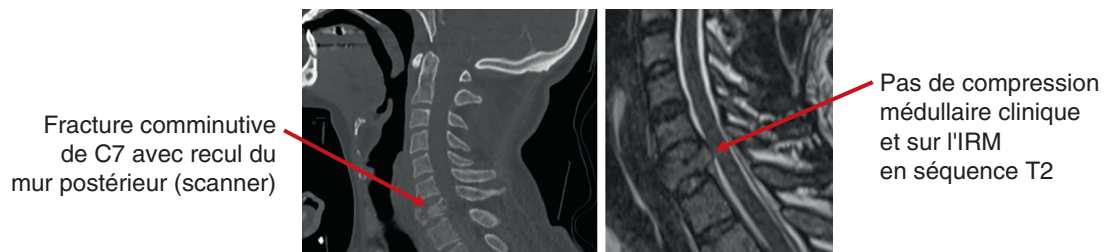

Fig. 57.12

Ⓐ Homme de 37 ans, défenestration, fracture.

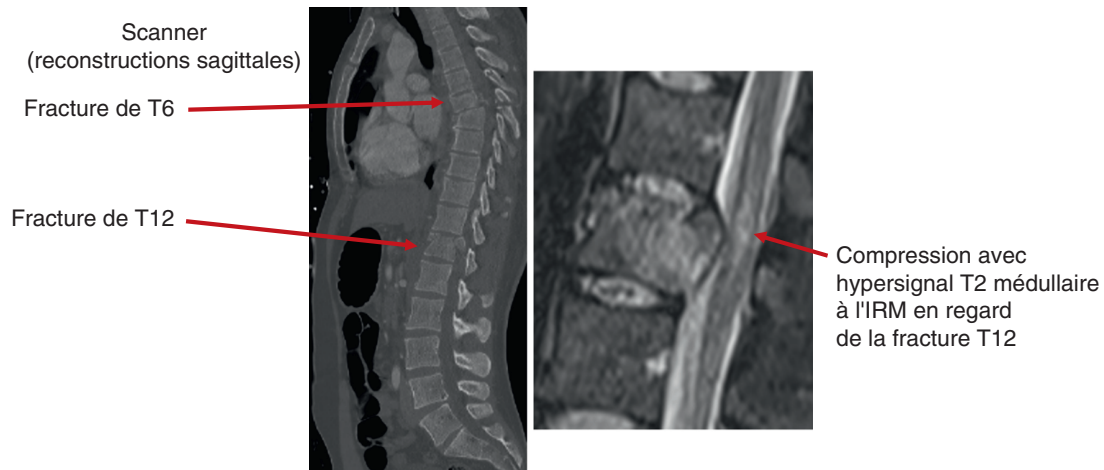

Fig. 57.13

Ⓐ Homme de 28 ans, accident de moto, paraplégie flasque à la prise en charge par le SMUR.

## IV Thérapeutiques spécifiques

**B** La chirurgie est la règle en cas de lésion rachidienne instable ou de lésion médullaire (signe neurologique). Son indication est prise après réalisation du scanner, parfois complété par une IRM.

En attendant les résultats du scanner, l'essentiel du traitement repose sur le maintien de l'axe tête-cou-tronc, grâce à un plan dur et/ou un matelas-coquille. La minerve cervicale est également obligatoire.

### Traumatismes craniofaciaux

Item, objectifs pédagogiques

#### ITEM 334 – Prise en charge immédiate préhospitalière et à l'arrivée à l'hôpital, évaluation des complications chez un traumatisé crânien ou cranio-encéphalique

Rang	Rubrique	Intitulé	Descriptif
<b>B</b>	Définition	Définition d'un traumatisé crânien léger, modéré et grave	En fonction du score de Glasgow
<b>B</b>	Éléments physiopathologiques	Connaître les principes physiopathologiques des lésions cérébrales traumatiques	Débit sanguin cérébral, pression de perfusion cérébrale, HTIC, lésions primaires et secondaires
<b>A</b>	Diagnostic positif	Savoir suspecter et diagnostiquer un traumatisme crânien	Clinique traumatologique, évaluation de l'état de conscience, traumatismes crâniens mineur, modéré, grave
<b>A</b>	Identifier une urgence	Identifier le traumatisé crânien grave	Savoir calculer le score de Glasgow, dépister de

			signes de localisation : motricité oculaire intrinsèque et extrinsèque, réponse motrice à la stimulation douloureuse
A	Identifier une urgence	Identifier le traumatisé crânien nécessitant une évaluation spécialisée	Notion de perte de connaissance, traitement associé, terrain, circonstances
A	Examens complémentaires	Savoir demander à bon escient l'examen d'imagerie pertinent devant un traumatisme crânien à la phase aiguë	Indications de la tomodensitométrie cérébrale
B	Contenu multimédia	Exemple de TDM d'hématome extradural, sous-dural et contusions cérébrales	
B	Prise en charge	Connaître les principes de prise en charge des traumatisés crâniens	Symptomatique, ACSOS, neurochirurgie

## I Lésions intracrâniennes, traumatisme crânien grave

A Le traumatisme crânien grave est, avec le choc hémorragique, la cause essentielle de mortalité chez le traumatisé. Il est une cause de mortalité précoce par hypertension intracrânienne conduisant à la mort encéphalique. Il est aussi une cause de morbidité à moyen et long terme par les complications et séquelles fonctionnelles qui le compliquent.

Le traumatisme crânien est considéré comme grave si le score de Glasgow obtenu après les premières mesures de réanimation est  $\leq 8$ . Une mydriase unilatérale avec une asymétrie pupillaire de plus de 3 mm est le témoin d'un engagement temporel interne (engagement du lobe temporal sous la tente du cervelet avec compression du tronc cérébral) homolatéral et donc d'un effet de masse à l'étage encéphalique. Si rien n'est fait (osmothérapie puis neurochirurgie), l'engagement temporel sera bilatéral puis total avec compression de tout le tronc cérébral et évolution rapide vers la mort encéphalique.

### Encadré 57.4 Traumatismes crâniens légers et modérés

*Un traumatisme crânien est dit « léger » si le score de Glasgow est supérieur ou égal à 13 et « modéré » si le score de Glasgow est compris entre 9 et 12. Les traumatismes crâniens modérés ou légers peuvent tout de même se compliquer : épilepsie, vasospasme en cas d'hémorragie méningée... Tout traumatisme crânien s'associant à des troubles de conscience (Glasgow  $\leq 14$ ) ou des signes de focalisation neurologiques justifie d'une imagerie cérébrale. Cette dernière est une urgence en cas de traumatisme crânien grave. Si le patient est parfaitement vigilant (Glasgow 15) et asymptomatique, l'imagerie cérébrale est discutable et sera réalisée en cas de facteurs de risque de complications hémorragiques intracrâniennes : céphalées persistantes, convulsions, intoxication (alcool, drogues), traitement antithrombotique.*

## II Principales lésions anatomiques

### **B** Les principales lésions neurologiques sont hémorragiques :

- hématome extradural (fig. 57.14 ; hyperdensité spontanée au scanner, extradurale, sous forme d'une lentille biconvexe), responsable rapidement d'un effet de masse. Sa constitution peut se caractériser par un intervalle libre après le traumatisme ;
- hématome sous-dural (fig. 57.15 ; hyperdensité spontanée au scanner, sous-durale, sous forme d'une lentille biconcave) ;
- hématome intraparenchymateux de plus ou moins grande taille (pétéchie(s), contusion(s)...).

### Les autres lésions traumatiques :

- les artères à destinée intracrânienne (carotides, vertébrales...) peuvent subir une dissection post-traumatique visible sur l'angioscanner des troncs supra-aortiques ;
- des « fractures » axonales, appelées lésions axonales diffuses, peuvent passer inaperçues sur le scanner initial. Elles peuvent parfois être responsables de pétéchies profondes ou être associées à un œdème cérébral majeur. Elles sont en tout cas visibles sur l'IRM. Leur pronostic fonctionnel est souvent réservé.

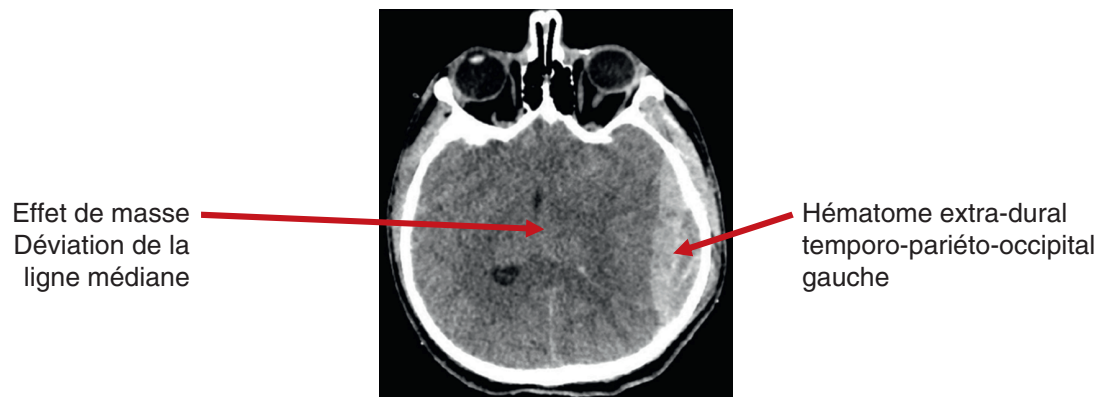

Fig. 57.14

Ⓐ Homme de 27 ans, chute de 10 mètres responsable d'un traumatisme crânien grave (Glasgow 6 au ramassage).

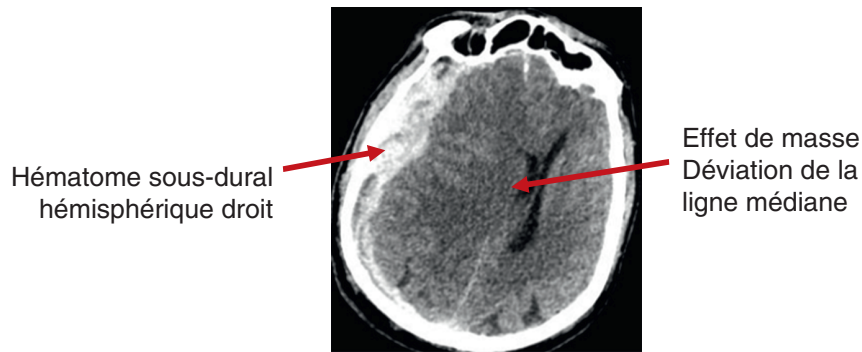


Fig. 57.15

Ⓐ Homme de 77 ans, chute de sa hauteur sous clopidogrel responsable d'un traumatisme crânien grave (Glasgow 5 puis mydriase droite).

### III Examen clinique en moins de 30 secondes

L'évaluation du score de Glasgow et l'examen pupillaire (mydriase unilatérale responsable d'une asymétrie pupillaire ou anisocorie) font partie des éléments essentiels de l'examen clinique initial du traumatisé grave. Un examen neurologique sommaire et rapide à la recherche d'un déficit sensitivomoteur doit aussi avoir lieu.

### IV Examens complémentaires

Le **doppler transcrânien**, associé à la **FAST-échographie** (eFAST), permet de rechercher immédiatement (dès l'arrivée à l'hôpital) des signes échographiques en faveur d'une hypertension intracrânienne (HTIC).

Le **scanner cérébral** sans puis avec (trones supra-aortiques) injection permet de définir les principales lésions intracrâniennes post-traumatiques (à l'exception des lésions axonales diffuses).

### V Prise en charge du traumatisé crânien grave

#### A En préhospitalier

La qualité de la prise en charge préhospitalière est essentielle. Le conditionnement du patient doit être rapide :

- l'intubation orotrachéale est systématique si le score de Glasgow est inférieur ou égal à 8 ;

- l'osmothérapie d'urgence par voie intraveineuse (mannitol ou sel hypertonique) : l'objectif est la diminution rapide de l'œdème cérébral par un appel d'eau du secteur intracellulaire au secteur intravasculaire. Elle est à administrer en urgence s'il existe d'emblée des signes d'engagement temporel (mydriase unilatérale). Elle constitue un traitement de sauvetage dans l'attente de la prise en charge neurochirurgicale ;
- la prise en charge précoce et la prévention des ACSOS :
  - normalisation de la pression artérielle ;
  - normalisation de la SpO<sub>2</sub> et de la capnie ;
  - correction d'une hyperglycémie ;
  - respect de l'osmolarité plasmatique (natrémie) ;
  - traitement de l'hyperthermie.

## B À l'hôpital

Tous les traitements suscités doivent être poursuivis.

L'urgence est ensuite neurochirurgicale. Le scanner cérébral (dans le cadre d'un scanner « corps entier ») doit être réalisé le plus tôt possible. L'équipe de neurochirurgie aura préalablement été informée.


## VI Lésions maxillofaciales et ORL

**B** Les traumatismes faciaux représentent en général une urgence différée mais font toujours craindre l'association à un traumatisme crânien grave associé.

Certaines lésions peuvent toutefois représenter une entrave à la bonne prise en charge initiale :

- les traumatismes délabrants (autolyse par arme à feu) et/ou les œdèmes sévères des voies aériennes supérieures peuvent entraîner une détresse respiratoire obstructive. L'intubation peut être extrêmement difficile dans ce contexte, surtout en préhospitalier et si le saignement est important, justifiant parfois une trachéotomie d'urgence ;
- les épistaxis cataclysmiques peuvent être secondaires à des fuites artérielles d'origine carotidienne. Leur prise en charge par radio-embolisation ou chirurgie reste très difficile. Les autres épistaxis peuvent justifier en urgence (à visée hémostatique), un tamponnement antérieur et/ou postérieur (sonde à ballonnet) en attendant une éventuelle radio-embolisation ou une chirurgie ;
- les otorragies témoignent en général d'une fracture du rocher homolatéral. Il peut alors s'agir d'une urgence chirurgicale différée (après traitement des urgences vitales) s'il existe une paralysie faciale associée ;
- les fractures du massif facial sont soumises à la classification de Lefort en fonction de leur stabilité.

### ► Compléments en ligne

Des compléments numériques sont associés à ce chapitre. Ils proposent une vidéo, indiquée dans le texte par un pictogramme . Pour voir ces compléments, connectez-vous sur <http://www.em-consulte/e-complement/476958> et suivez les instructions.